Andrologie 2002, 12, N° 2 194- 201

Place de l'embolisation percutanée de la varicocèle dans le traitement de l'infertilité

Olivier SERRES-COUSINE*, Hélène VERNHET **

* Radiologie vasculaire et interventionnelle ; Clinique du Parc, Castelnau-Montpellier
** Radiologie vasculaire et interventionnelle ; Hôpital A de Villeneuve, CHU Montpellier

RÉSUMÉ

Objectifs : Décrire la technique et les résultats de l'embolisation percutanée des varicocèles et évaluer l'apport de cette technique dans la prise en charge des infertilités.

Matériels et méthodes : Cent-dix-neuf patients âgés de 11 à 48 ans ont bénéficié d'une embolisation percutanée de varicocèle. Une infertilité était l'indication pour 23% des patients. La disparition de la varicocèle et des douleurs, la trophicité du testicule et les éventuelles conséquences sur la fertilité étaient recherchées. Une étude de la littérature concernée est proposée.

Résultats : La technique d'embolisation était réalisée en hospitalisation ambulatoire sous neuroleptanalgésie et associait l'utilisation d'un agent sclérosant et d'embols métalliques (coils) mis en place dans la veine spermatique interne. Le succès technique était 95% dans notre série avec une complication. La disparition de la varicocèle à 3 mois était obtenue dans 98 % des cas. L'étude de la littérature montre que les relations entre varicocèle et infertilité sont mal établies mais que le traitement de la varicocèle améliore la fertilité.

Conclusion : Les relations varicocèle- infertilité sont mal élucidées mais il existe un bénéfice démontré de la cure des varicocèles. L'embolisation des varicocèles, alternative peu invasive et aussi efficace que le traitement chirurgical, est pratiquée en première intention après consensus uro-radiologique dans notre institution pour traitement des varicocèles.

Mots-clés *: varicocèle, embolisation, azoospermie, fertilité*

I. INTRODUCTION

La varicocèle testiculaire est une dilatation anormale du plexus pampiniforme. Elle se développe pendant la puberté pour atteindre une incidence chez l'adulte estimée entre 15 et 20% [26, 37]. La varicocèle se situe le plus souvent à gauche (90 à 100% des cas), rarement à droite (0 à 2% des cas) ou des deux cotés (0 à 9% des cas) [35]. L'incidence de la varicocèle est double (40%) chez les hommes infertiles [11]. La relation entre varicocèle et infertilité testiculaire est connue depuis le premier siècle avant Jésus Christ et MacLeod en 1965 a défini les anomalies possibles du spermogramme rencontrées au cours des varicocèles [23]. Barwell [2] puis Bennet [3] ont montré l'augmentation de la qualité des spermogrammes après traitement chirurgical et Tulloch a rapporté une reprise de la fertilité avec grossesse survenue après cure chirurgicale d'une varicocèle chez un patient qui présentait une azoospermie [36]. Charny en 1962 est le premier à rapporter les effets du traitement des varicocèles sur la fertilité [6]. L'embolisation de la veine spermatique, technique interventionnelle, mise au point et décrite en 1962 par Laccarino [16] et actuellement largement diffusée, est une alternative au traitement chirurgical pour la prise en charge des varicocèles au cours de l'infertilité masculine. L'objectif de ce travail est de décrire et d'évaluer cette technique arrivée actuellement à maturité, et de redéfinir les indications et modalités de réalisation de cette alternative à la chirurgie.

Correspondance : *Dr Olivier Serres-Cousiné - Service de radiologie. Clinique du Parc. 34171 Castelneau-le-Lez - Tel 04 67 33 15 08 - Email : osercou@mnet.fr*

II. MATERIELS ET METHODES

1. Population

Depuis 1990, 119 patients, pris en charge par notre équipe radio-chirurgicale pour varicocèle, ont bénéficié d'une embolisation percutanée. Deux groupes peuvent être distingués, d'une part les adolescents (n=59) âgés de 11 à 17 ans pour une moyenne à 14,5 ans [20] et d'autre part les adultes (n=60) âgés de 19 à 48 ans pour une moyenne à 30 ans.

2. Diagnostic de la varicocèle

Tous les patients ont bénéficié d'une consultation urologique réalisée dans un établissement public ou privé à l'issue de laquelle la varicocèle était classée en 3 grades selon la classification proposée par Dubin et Amelar [10]. Les examens complémentaires comportaient une échographie rénale à la recherche d'absence de masse compressive, une échographie testiculaire pour appréciation du volume et de la morphologie testiculaire et d'un écho-doppler scrotal avec recherche d'un reflux selon la méthode décrite par Cornud [9]. L'étude du spermogramme est réalisée seulement en cas d'infertilité.

3. Indication de l'embolisation

Les indications chez les adolescents étaient : varicocèle associée à une diminution de volume ou de consistance testiculaire (n=41 ; 69%), varicocèle grade III, douloureux, avec un testicule de volume normal (n=18 ; 31%). Les indications chez les adultes étaient : hypofertilité avec anomalie du spermogramme (n=14 ; 23%), avec (n=6 ; 10%) ou sans atrophie testiculaire et varicocèle symptomatique sur le mode algique à l'effort (n=46 ; 77%). Quinze pour cent étaient des récidives après traitement chirurgical dans le groupe adolescent et 5% chez les adultes.

4. Technique

Après consensus radio-chirurgical, l'indication d'une embolisation première était retenue chez tous les patients. Toutes les embolisations de varicocèle ont été réalisées après information, consentement éclairé du patient (et de ses parents). La consultation de pré-anesthésie était systématique afin de prévoir, selon l'âge et la coopération du patient, le type de sédation pour l'embolisation, le plus souvent neuroleptanalgésie. L'embolisation est réalisée en ambulatoire et dans le service de radiologie vasculaire. Une sédation brève permet, sans douleur, de réaliser la ponction de la veine fémorale droite dans laquelle est laissé un introducteur de 4 french soit un diamètre externe de 1 millimètre. Des phlébographies rénales (Figure 1a) puis spermatique gauches (Figures 1b et 1c) sont réalisées. Ce bilan permet de comprendre le mécanisme de reflux et d'adapter au mieux le traitement endovasculaire. Il consiste à positionner le plus bas possible, près de l'origine de la veine spermatique, le cathéter pour mettre en place un ressort occlusif métallique (appelé aussi «coils», Figure 1d), puis de réaliser une injection douce de produit sclérosant (Tétradecyl sulfate de sodium THROMBOVAR®) afin de remplir et de thromboser la veine spermatique interne, ses afférences et veines satellites. Le contrôle final phlébographique confirme la thrombose des veines non fonctionnelles. La durée de la procédure est comprise entre 20 à 40 minutes. Le patient sort quatre heures après ; un jour d'arrêt de travail est prescrit.

5. Suivi du patient

Le suivi du patient était clinique lors de la consultation urologique à 3 mois. La disparition de la varicocèle et du syndrome douloureux à l'effort ainsi que la survenue d'une grossesse pour les couples dont l'homme a été embolisé pour infertilité était recherchée. Un spermogramme à 3 mois était réalisé chez les patients présentant une infertilité initiale.

III. RÉSULTATS

Toutes les varicocèles traitées étaient primitives et situées à gauche. L'embolisation a pu être réalisée chez 95% des patients, soit un succès technique comparable aux autres équipes [4, 5, 28, 29, 30]. La disparition de la varicocèle clinique constatée par l'urologue au bout de 3 mois, a été obtenue dans 98% des cas (n=116) avec disparition des symptômes.

Quatre patients sur 6 ont eu une augmentation du volume testiculaire, 9 une amélioration du spermogramme et 4 grossesses ont été constatées chez les 14 adultes pris en charge pour infertilité et présentant des anomalies préalables cliniques et biologiques. Aucune complication ne s'est produite ; seul un jeune patient a présenté une thrombose du plexus pampiniforme sans conséquence autre qu'un syndrome algique résolutif par traitement par anti-inflammatoire.

IV. DISCUSSION

Malgré de nombreuses études, avec parfois des résultats contradictoires [24], les indications du traitement de la varicocèle restent controversées [14, 31], tout comme sa physiopathologie et les liens de causalité entre varicocèle et infertilité masculine. Outre les arguments épidémiologiques, des arguments cliniques, biologiques, histologiques et évolutifs viennent conforter les relations entre varicocèle et hypofertilité masculine. Il existe une corrélation entre la sévérité clinique de la varicocèle et la fréquence de l'hypotrophie testiculaire. En effet, Steeno [33] retrouve 81% d'hypotrophie dans les grade III contre 34% pour les grade II. En cas de varicocèle, on retrouve des anomalies du sper-

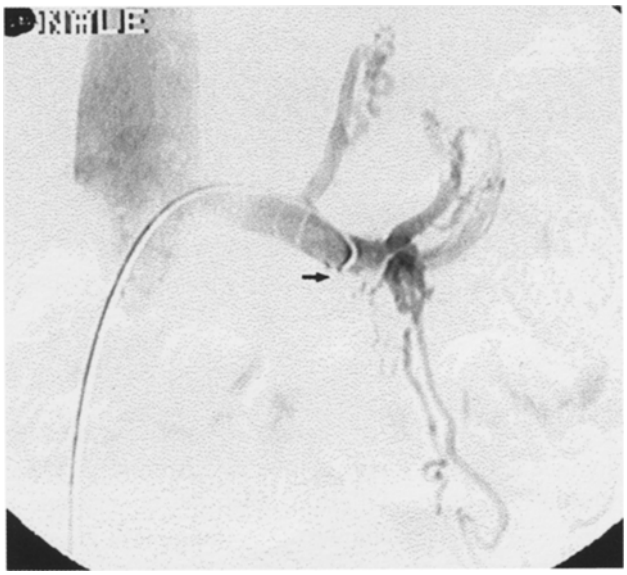

Figure 1 a : Phlébographie rénale gauche : ostium continent de la veine spermatique interne (flêche).

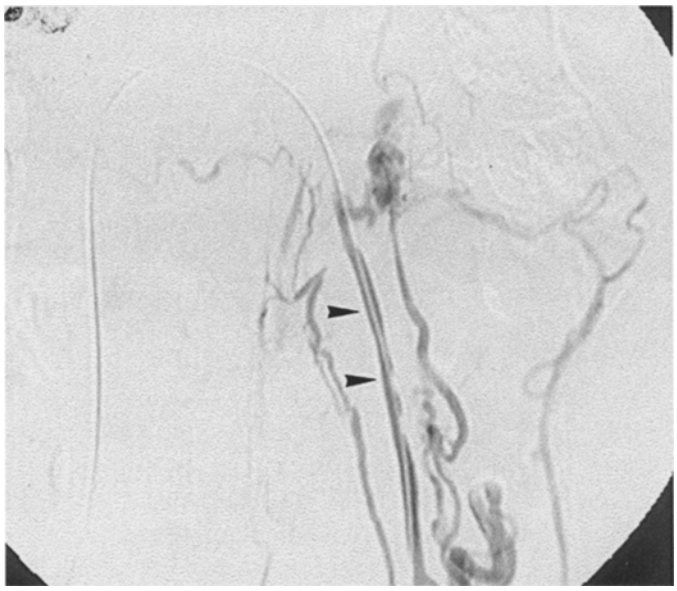

Figure 1 b : Phlébographie spermatique haute : importante collatéralité vertébrale, périrénale et capsulorénale réalisant un "court circuit" de la veine spermatique proximale (tête de flêche).

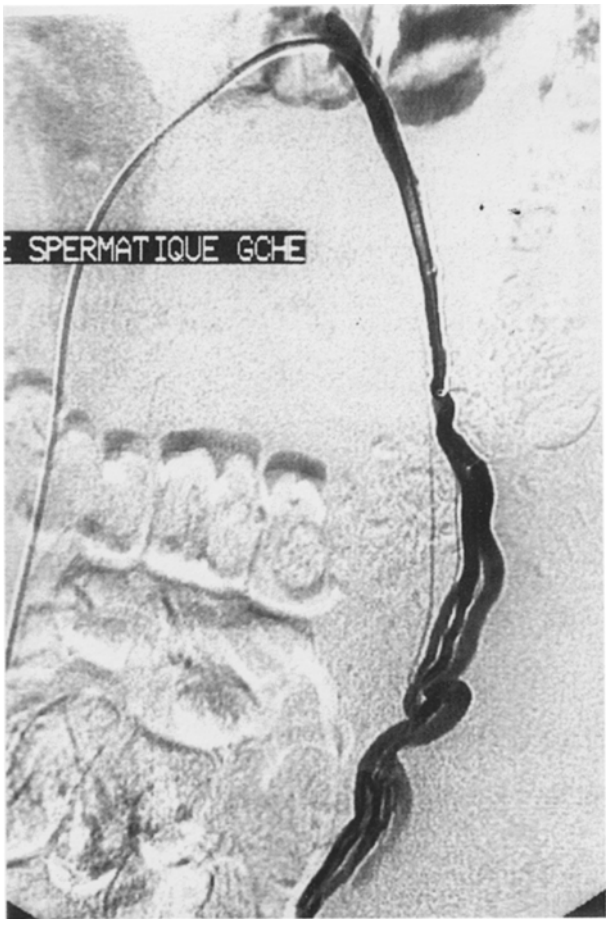

Figure 1 c : Phlébographie spermatique : la veine spermatique est trifurquée dans son tiers inférieur.

Figure 1 d : Phlébographie après embolisation : visualisation des "coils" dans la veine spermatique gauche (flêche).

mogramme dans 15 à 20% des cas [27]. McComber et Saunders, en 1929 ont décrit les anomalies qualitatives et quantitatives du spermogramme, dans le diagnostic, le pronostic et le traitement de la stérilité [21]. Mac Leod en 1965 a défini les anomalies possibles du spermogramme («stress pattern»), non pathognomoniques, en cas de varicocèle : augmentation du nombre de spermatozoïdes immatures et des formes anormales supérieure à 15%, diminution de la mobilité, avec ou sans diminution de la concentration du sperme [23]. Ces anomalies ne sont pas spécifiques et sont retrouvées dans l'hyperplasie congénitale des surrénales, en cas d'alcoolisme chronique ou après un épisode fébrile ou viral. Le spermogramme est néanmoins le plus souvent normal quand il existe une varicocèle.

Les anomalies du spermogramme sont corrélées à l'hypotrophie testiculaire et l'oligospermie est dix fois plus fréquente chez le fumeur. Plusieurs études ont montré des lésions histologiques précédant l'hypotrophie [15] et réversibles un an après traitement. Chez des adolescents, Okuyama [25] retrouve à long terme 3 patients sur 5 présentant une atrophie testiculaire dans le groupe non opéré contre aucune dans un groupe identique opéré (6 patients). La cure de la varicocèle améliore le volume testiculaire [18] d'autant que l'intervention est précoce et le sujet jeune. Laven et al [19] ont montré dans une étude prospective randomisée sur 69 hommes jeunes, l'amélioration à un an du volume testiculaire et de la concentration en spermatozoïdes. L'amélioration du spermogramme, doit être appréciée 3 mois après le traitement et concerne la concentration et la mobilité ; l'effet sur la morphologie est plus discuté. La qualité du spermogramme est améliorée dans 27 à 78% des cas après embolisation et 24 à 84% après chirurgie [4, 12, 29, 34]. Quant à la fertilité, le taux de probabilité de conception serait amélioré de 0 à 70%.

Comhaire [7] l'estime à 50,5% après embolisation à la colle biologique, Ridel [29] à 47,7% et Zuckerman [38] à 60%. Schlesinger et al concluent que le traitement de la varicocèle améliore la fertilité [32].

Aucune hypothèse physiopathologique concernant le rôle de la varicocèle dans les anomalies morphologiques et fonctionnelles du testicule n'a été démontrée. La théorie hémodynamique avec reflux dans la veine spermatique, augmentation de la pression hydrostatique, surtout en position debout et à l'effort apparaît évidente à l'étude échodoppler et phlébographique. Parfois, c'est la compression de la veine rénale gauche dans la pince artérielle aorto-mésentérique («Nutcracker syndrome») ou de la veine spermatique interne gauche par l'artère iliaque primitive gauche, qui favoriserait la varicocèle. Ceci explique l'augmentation de température scrotale (+ 0,6 à 0,8°) retrouvée, mais pas toujours, en cas de varicocèle, et régressant après traitement [1]. Ces anomalies provoquent aussi une stase veineuse intra-testiculaire, une hypoxie et des modifications du pH.

De même, la relation de proximité des veines surrénalienne (Figure 2) et spermatique interne gauches expliquerait la possibilité de reflux de métabolites surrénaliens toxiques pour la gonade [8].

Certaines indications thérapeutiques apparaissent évidentes. Chez l'adolescent, le traitement sera proposé devant la présence d'une varicocèle symptomatique douloureuse ou associée à une anomalie du développement du testicule gauche. L'hypotrophie est très significative lorsque la différence de volume entre les deux testicules, mesurée à l'échographie, est supérieure à 2 millilitres. Chez l'adulte, on retrouve les mêmes indications avec l'infertilité en plus : s'il existe les anomalies classiques du spermogramme (oligo-asthénospermie), plus ou moins associées à une hypotrophie testiculaire ou un grade clinique élevé (III ou II), le traitement s'impose.

L'embolisation est devenue une technique mature, peu invasive, efficace et sans complication. De ce fait les indications cliniques se sont élargies, sans pour autant traiter tous les varicocèles cliniques comme le préconise certains. Les autres situations cliniques sont classiquement plus discutées. Il peut s'agir chez un adolescent ou un adulte jeune d'une varicocèle volumineuse, grade III, asymptomatique

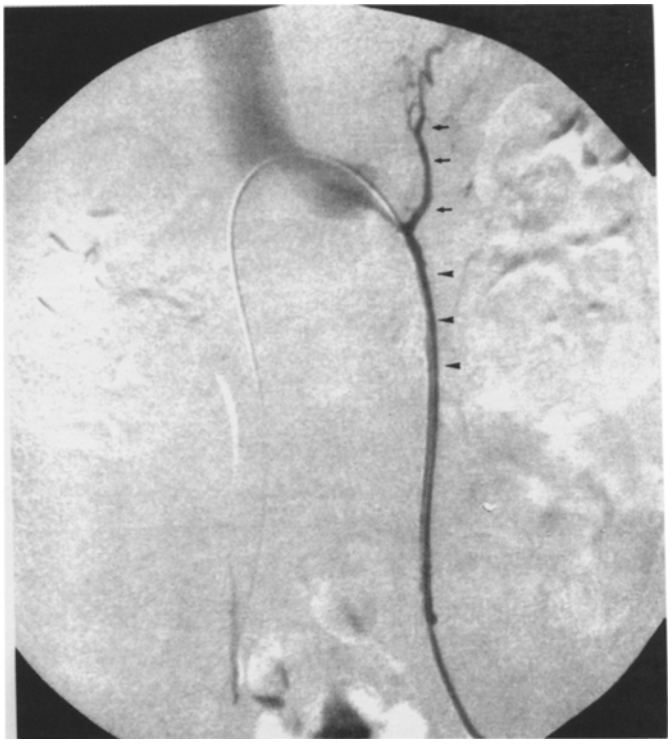

Figure 2 : Phlébographie rénale : proximité de la veine surrénalienne (flêche) qui se draine dans la veine spermatique (tête de flêche).

et sans anomalie de croissance testiculaire, dont on sait qu'il exposera à un risque élevé d'hypotrophie. On propose alors soit l'embolisation dans un but prophylactique, soit une surveillance clinique et échographique annuelle afin de dépister une anomalie débutante.

Chez l'adulte jeune la varicocèle est suspectée dans 29% des cas devant une anomalie du spermogramme [5]. Si le grade clinique est peu important (grade I) ou le varicocèle infra-clinique, l'écho-doppler peut alors être déterminant pour décider du traitement s'il montre la présence d'un reflux de plus de 2 secondes, avec courbe en plateau lors de la contracture de la musculature abdominale, ce test présente une sensibilité de 93% [9]. Certains auteurs proposent un test à la GnRH, qui positif, signe une perturbation de l'axe hypothalamo-hypophyso-gonadique avec un pronostic après traitement qui serait favorable : amélioration des paramètres spermatiques dans 80% contre 8,7% en cas de test négatif avec un taux de grossesse à 18 mois à 67,4% contre 9,3% [18]. D'autres proposent une biopsie testiculaire ou de rechercher une augmentation de la température scrotale.

L'idée et l'efficacité du traitement par embolisation repose sur une étude compréhensive des mécanismes de reflux responsables de la varicocèle. Le bilan pré-thérapeutique associant la réalisation de phlébographies rénale puis spermatique est essentiel puisqu'il permet l'analyse du mécanisme de reflux dans la veine spermatique interne, la cartographie complète des modes de drainage veineux des testicules, la détection des variantes anatomiques qui expliquent les échecs de la chirurgie conventionnelle. Lors de l'embolisation, la «navigation» dans la veine spermatique, ses veines de division et ses collatérales ainsi que dans les autres veines participant au drainage veineux testiculaire permet un traitement dirigé et électif de l'ensemble des vaisseaux concernés. L'embolisation est donc guidée par la phlébographie, la diffusion de l'embol liquide et le positionnement des coils sont controlés, ce qui optimise la thérapeutique. Les données de la phlébographie dans notre série ont montré que la majorité des varicocèles sont dus à l'absence congénitale de valvule ou à une parenchymopathie veineuse acquise (Figure 3) ; dans notre série on retrouve ces anomalies dans 2/3 des cas chez l'adolescent et la moitié des cas chez l'adulte. Des anomalies veineuses plus complexes loco-régionales (Types II et IV des classifications phébographiques) ont également été retrouvées : la valvule est fonctionnelle et perméable, mais il existe un «court-circuit» par des collatérales provenant des cercles réno-azygo-lombaire, capsulo-rénal, ainsi que des veines lombaires, rétropéritonéales ou pariétales. Le système veineux spermatique interne est étudié : nombre, taille, afférences ainsi que la présence de veines accompagnantes de petit calibre ou d'anastomose veineuse dangereuse, en particulier aves la veine mésentérique inférieure (Figure 4) (3% dans notre série).

La technique d'embolisation que nous pratiquons associe deux techniques complémentaires. Dans un premier temps, on met en place un agent occlusif veineux (coils ou ressort métallique), dont le diamètre est déterminé par les données de la phlébographie, en position inguinale haute, peu après l'origine de la veine spermatique interne. C'est un équivalent de la ligature chirurgicale. Un agent liquide sclérosant (THROMBOVAR) est ensuite injecté et va diffuser dans les collatérales et les microscopiques veines longitudinales accompagnant la veine spermatique et entraîner la thrombose de ces veines (Figure 5). D'autres coils peuvent être déposé à l'abouchement de grosses collatérales. Les premières embolisations n'utilisaient que des agents occlusifs purs (ballonnet largables, coils) ou peu diffusant (colle biologique) ce qui expliquait les mêmes résultats et les mêmes mécanismes de récidives (4 à 12%) en fonction de la topographie de l'occlusion de la veine spermatique que la chirurgie (5 à 20%) [17, 22]. La technique mixte, associant sclérothérapie et embolothérapie, permet d'obtenir un taux de succès primaire de 92%, (95% dans notre série), et en cas d'échec à 3 mois un taux de succès secondaire après réintervention de 98% [5]. Dans 5 à 8% des cas, l'embolisation per-cutanée première ou après récidive est impossible car l'anatomie veineuse est trop complexe ou dangereuse (anastomose digestive : type IV), ailleurs il s'agit de l'opacification d'une collatéralité issue du gubernaculum testis ou du réseau spermatique externe. Dans ces cas, la chirurgie inguinale ou sub inguinale avec ou sans libération testiculaire est réalisée avec d'excellent résultat [13], malgré un risque potentiel d'atrophie testiculaire si l'artère spermatique est ligaturée.

Les seules complications de l'embolisation sont mineures, essentiellement la thrombose aigue du plexus pampiniforme, le plus souvent asymptomatique, que nous n'avons rencontré qu'une fois et qui avec cette technique peut-être estimée entre 1 à 2% [5]. Les complications au point de ponction sont devenues exceptionnelles du fait de la miniaturisation du matériel de ponction et de cathétérisme.

V. CONCLUSION

L'embolisation est actuellement réalisée en première intention dans nos équipes. Nous pratiquons cette technique depuis plus de 10 ans et la technique est arrivée à maturité. Le principe thérapeutique adapté aux mécanismes responsables de la varicocèle et à l'anatomie veineuse, le caractère exceptionnel des complications et la simplicité de réalisation sous neuroleptanalgésie avec sédation consciente et hospitalisation ambulatoire, en font la technique de première intention dans nos institutions pour la prise en charge thérapeutique des varicocèles. Grâce à cette technique, les indications se sont élargies aux varicocèles asymptomatiques, afin de pré-

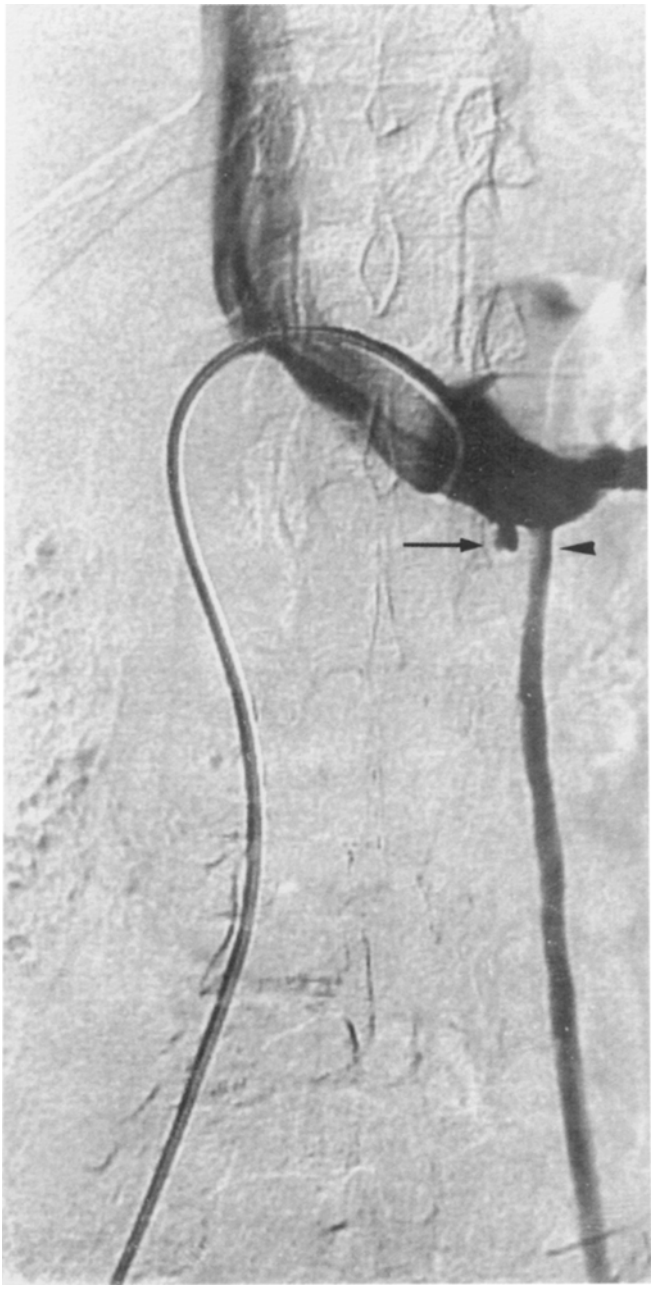

Figure 3 : Phlébographie rénale montrant 2 veines spermatiques, l'une avec un ostium continent (flèche), l'autre incontinent (tête de flèche).

Figure 4 : Anomalies complexes avec drainage veineux péri-rénal, vertébral et digestif dans la veine spermatique (tête de flèche).

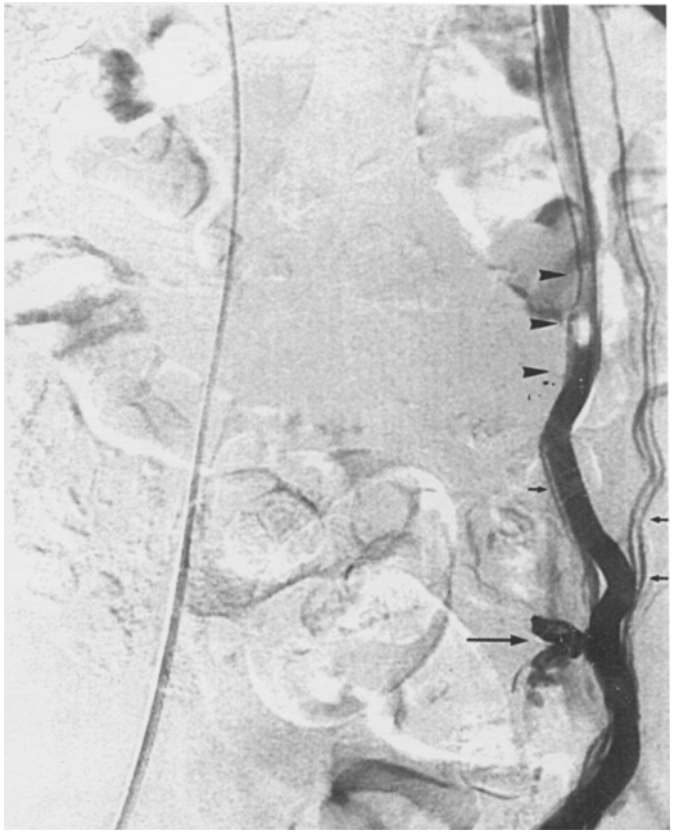

Figure 5 : Collatérales basses pelviennes (flèche) de la veine spermatique (tête de flèche).

server la croissance testiculaire et la fertilité. Il nous apparaît important de dépister et de traiter les varicocèles de grade élevé asymptomatiques ainsi que les varicocèles, associés à une hypofertilité avec oligo-asthénospermie et un testicule normal. L'écho-doppler testiculaire à la recherche d'une varicocèle infraclinique doit être systématique dans les bilans d'infertilité. La multidisciplinarité est indispensable entre radiologues interventionnels, chirurgiens urologues et les centres de Fertilité afin d'optimiser les indications et de prendre en charge l'ensemble des causes responsables de l'infertilité du couple.

RÉFÉRENCES

1. ALI J.L., WEAVER D.J., WERSTEIN S.H. et al : Scrotal temperature and semen quality in men with and without varicocele. Arch. Androl., 1990, 24 : 215-219.
2. BARWELL R. : On hundred cases of varicocele treated by subcutaneous wire loop. Lancet, 1885, 1 : 261-265.
3. BENNET W. : Varicocele, particularly with reference to its radical cure. Lancet, 1889, 1 : 261-265.
4. BRAEDEL H.U., STEFFENS J., ZIEGLER M. et al. : Outpatient scleropatherapy of idiopatic left-sided varicocele in children and adult. Br. J. Urol., 1990, 65 : 536-540.
5. CAPASSO P. : Traitement endovasculaire des varicocèles. J. Radiol., 2000, 81 : 1115-1124.
6. CHARNY C. : Effect of varicocele on fertility : results of varicocelectomy. Fertil. Steril., 1962, 13 : 47-56.
7. COMHAIRE F.H., KUNNEN M. : Factors affecting the probability of conception after treatment of subfertile men with varicocele by transcatheter embolization with bucrylate. Fertil. Steril., 1985, 43 : 781-786.
8. COHEN M.S., PLAINE L., BROWN J.S. : The role of internal plasma catecholamine determination in subfertile men with varicocele. Fertil. Steril., 1975, 26 : 1243-1249.
9. CORNUD F., BELIN X., AMAR E. et al. : Varicocele : strategies in diagnosis and treatment. Eur. Radiol. 1999, 9 : 536-545.
10. DUBIN L., AMELAR R.D. : Varicocele size and results in varicocelectomy in selected subfertile men with varicocele. Fertil. Steril., 1970, 21 : 606-609.
11. DUBIN L., AMELAR R.D. : Etiologic factors in 1294 consecutive cases of male infertility. Fertil. Steril., 1971, 22 : 46.
12. DUBIN L., AMELAR R.D. : Varicocelectomy as therapy in male infertility : a study of 504 cas. J. Urol., 1975, 113 : 640-643.
13. GOLSTEIN M., GILBERT B., DICKER A. et al. : Microsurgical inguinal varicocelectomy with delivery of the testis : an artery and lymphatic sparing technique. J. Urol., 1992, 148 : 1808-1811.
14. GORESTEIN M., KATZ S., SCHILLER M., : Varicocele in children : to treat or not to treat - veinographic and manometric studies. J. Pediatr. Surg., 1986, 21 : 1046-1050.
15. HADZISELIMOVIC F., LEIBUNGUT B., RUNGA D.A. : The value of testicular biopsy in patients with varicoceles. J. Urol., 1986, 135 : 707-712.
16. IACCARINO V. : Trattamento conservativo del varicocele : flebographie sellette e sclerotherapia delle vene gonadiche. Riv. Radiol., 1977, 17 : 107-117.
17. KAUFMAN S., KADIR S., BARTH K. et al. : Mechanisms of recurrent varicocele after ballon occlusion or surgical of the internal spermatic vein. Radiology, 1983, 147 : 435-440.
18. KASS E.J., MARCOL B. : Results of varicocele surgery in adolescents : a comparison of techniques. J. Urol., 1992, 148 : 694-696.
19. LAVEN J.S.E, HAANS L.C.F., MALI W.P. TH M., et al. : Effects of varicocele treatment in adolescents : a randomized study. Fertil. Steril., 1992, 58 : 756-762.
20. LOPEZ C., SERRES-COUSINE O., AVEROUS M. : Varicocèle de l'enfant. Traitement par sclérothérapie et embolisation percutanée : réflexions sur la méthode. A propos de 23 cas. Prog. en Urol., 1998, 8 : 382-387.
21. MACOMBER D., SAUNDERS M.B. : The spermatoza count : its value in the diagnosis, prognosis and treatment of sterility. N. Engl. J. Med. 1929, 200 : 981.
22. MURRAY R., MITCHELL S., DARIFMAN S., et al. : Comparison of recurrent varicocele anatomy following surgery and percutaneous ballon occlusion. J. Urol., 1986, 135 : 286-289.
23. MAC LEOD J. : Seminal cytology in the presence of varicocele. Fertil. Steril., 1965, 16 : 735-757.
24. NILSSON S., EDVINSSON A., MILSSON B. : Improvement of semen and pregnancy rate after ligation and division of the internal spermatic vein : fact or fiction? Br. J. Urol., 1979, 51 : 591-596.
25. OKUYAMA A. et al. : Surgical repair of varicocele at puberty : preventive traitement for fertility improvement. J. Urol., 1988, 139 : 562-564.
26. OSTER J. : Varicocele in children and adolescents : an investigation of the incidence among Danish school children. Scand. J. Urol. Nephrol., 1971, 5 : 27-32.
27. PRYOR J.L., HOWARDS S.S. : Varicocele. Urol. Clin. North Am., 1987, 14 : 499-513.
28. REYES B.L., TREROTOLA S.O., VENBRUX A.C. et al. : Percutaneous embolotherapy of adolescent varicocele : results and long-term follow-up. J. Vasc. Interv. Radiol., 1994, 5 : 131-134.
29. RIEDL P., KUMPAN W., MAIER U. et al. : Long-term results after sclerotherapy of the spermatic vein in patients with varicocele. Cardiovasc. Intervent. Radiol., 1985, 8 : 46-49.
30. ROONAY M.S., GRAY R.R. : Varicocele embolization through competent internal spermatic veins. Can. Assoc. Radiol. J., 1992, 43 : 431-435.
31. SAYFAN J., SOFFER Y., MANOR M. et al. : Varicocele in youth. A therapeutique dilemma. Ann. Surg., 1988, 207 : 223-227.
32. SCHLESINGER M.H., WILETS I.F., NAGLER H.M. : Treatment outcome after varicocelectomy : a critical analysis. Urol. Clin. North Am., 1994, 21 : 517-529.
33. STEENO O., KNOPS J., DECLERCK L. et al. : Prevention of fertility disorders by detection and treatment of varicocele at school and college age. Andrologia, 1976, 8 : 47-53.
34. THOMAS A.J. JR, GEISINGER M.A. : Current management of varicoceles. Urol. Clin. North Am., 1990, 17 : 893-907.
35. TJIA T.T., RUMPING W.J.M., LANDMAN G.H.M. et al. : Phlebography of the internal spermatic vein (and the ovarian vein). Diagn. Imaging, 1982, 51 : 8-18.

36. TULLOCH W. : Consideration of sterility factors in the light of subsequent pregnancies : subfertility in the male. Trans. Edinb. Obstet. Soc., 1952, 59 : 29-34.

37. WAGENKNECHT L.V, HUBMANN R., SCHIRREN C. et al. : Persisting varicocele : cause and treatment. In Jecht FW, Zeitler E eds. Varicocele and Male Infertility. Berlin, Springer Verlag, 1982 : 127-134.

38. ZUCKERMAN A.M., MITCHELL S.E., VENBRUX C. et al. : Percutaneous varicocele occlusion : long term follow-up. J. Vir., 1994, 5 : 315-319.

ABSTRACT

Percutaneous embolization of varicocele for the treatment of infertility

Olivier SERRES-COUSINE, Hélène VERNHET

Objectives : To describe percutaneous embolization of varicocele and to evaluate the effect on fertility disorders.

Materials and methods : One hundred nineteen patients, aged 11 to 48 years, underwent percutaneous embolization for varicocele indicated by a fertility disorder in 23% of cases. Correction of the varicocele and resolution of associated pain, improvement of testicular trophicity and the effect on fertility were studied and a review of the literature was performed.

Results : Percutaneous embolization was performed using neuroleptanalgesia on an outpatient basis. The technique combined venous sclerotherapy and placement of coils in the gonadal vein. The technique was successful in 95% of cases and one complication was observed. At 3 months, the varicocele and related pain had resolved in 98% of treated patients. According to previous reports in the literature, the relations between varicocele and fertility disorders are still unclear, but improvement of fertility (semen quality and conception rates) after varicocele repair has been established.

Conclusion : Although the consequences of varicocele on fertility have not been fully elucidated, treatment of varicocele appears to be beneficial. Percutaneous embolization of varicocele is a safe and effective alternative to surgery. This technique, based on a urological and radiological consensus, is the first-line treatment for varicocele in our institution.

KEY-WORDS : ***varicocele, embolization, azoospermia, fertility***