

# Ectopie testiculaire croisée : à propos d'un cas

Mourad HADJ SLIMEN, Hammadi FAKHFAKH, Mohamed GASSARA,  
Walid CHARFI, Atef BAHLOUL, Ali BAHLOUL, Mohamed Nabil MHIRI

Service d'Urologie, CHU Habib Bourguiba de Sfax, Tunisie

## RESUME

L'ectopie testiculaire croisée ou transverse est une anomalie congénitale rare de la migration testiculaire. Un peu plus de cent cas sont répertoriés dans la littérature.

Les auteurs rapportent un nouveau cas d'ectopie testiculaire croisée chez un garçon de 4 ans découverte fortuitement lors d'une cure d'hernie inguino-scrotale droite avec testicule gauche cryptorchide non palpable.

Un abaissement testiculaire bilatéral avec positionnement du testicule controlatéral par voie transeptale a été réalisé. L'évolution a été favorable avec un recul de 12 mois.

**Mots clés :** ectopie croisée, ectopie transverse, migration testiculaire

## I. INTRODUCTION

L'ectopie testiculaire croisée ou transverse est une anomalie congénitale rare de la migration testiculaire de découverte souvent fortuite peropératoire. Plusieurs théories ont été suggérées pour expliquer l'étiopathogénie embryologique.

A la lumière d'un nouveau cas clinique et d'une revue de la littérature, nous nous proposons de dégager les caractéristiques cliniques, thérapeutiques et évolutives de cette pathologie.

## II. OBSERVATION

L'enfant R. K., âgé de 4 ans de sexe masculin, sans antécédents médico-chirurgicaux pathologiques, a consulté pour ectopie testiculaire bilatérale avec tuméfaction scrotale droite. L'examen physique a mis en évidence, du côté droit,

une hernie inguino-scrotale à contenu liquidien, et un testicule au niveau du tiers supérieur du canal inguinal, et du côté gauche, une bourse vide et un testicule non palpable. L'échographie abdominale n'a pas apporté davantage de renseignements et n'a pas mis en évidence d'anomalies de l'arbre urinaire. Une exploration chirurgicale a été indiquée.

Un abord premier par voie inguinale transversale droite a été réalisé. L'ouverture du sac herniaire a permis de découvrir 2 testicules adjacents, situés au niveau de l'orifice profond du canal inguinal, de taille et consistance normales, avec indépendance épидидymo-testiculaire et fusion des canaux déférents à leurs parties distales (**Figures 1 et 2**).

L'exploration du côté opposé n'a pas trouvé de testicule surnuméraire. La dissection du cordon spermatique commun a permis d'obtenir une longueur suffisante permettant un abaissement des deux testicules à travers le canal inguinal droit. Le testicule ayant le cordon le plus long a été fixé sans tension dans la loge scrotale gauche par voie trans-septale. L'autre testicule a été fixé dans la loge scrotale homolatérale après ligature du sac herniaire (**Figure 3**).

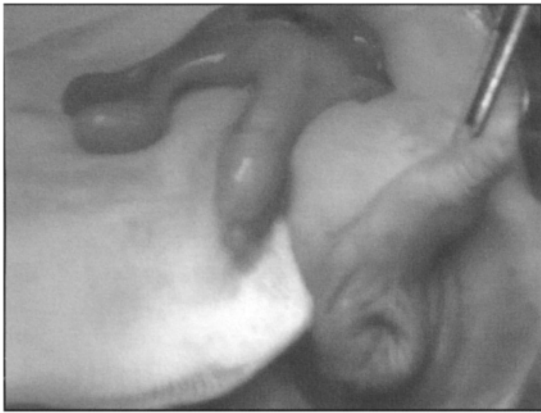Les suites opératoires ont été simples. L'enfant a été examiné 12 mois plus tard, les deux testicules étaient bien en place, de taille et consistance normales.

## III. DISCUSSION

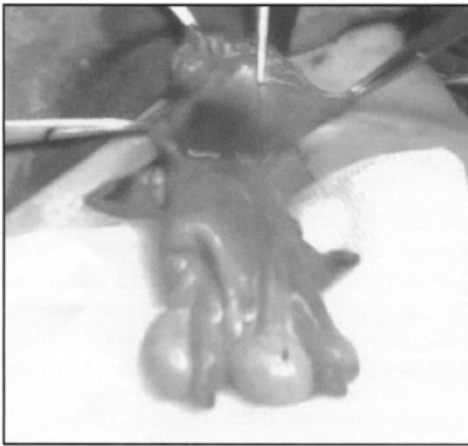
L'ectopie testiculaire croisée est une anomalie congénitale rare caractérisée par une migration anormale des deux testicules vers le même hémiscrotum à travers le même canal inguinal homolatéral. Le premier cas a été rapporté par Von Lenhossek en 1886 suite à une découverte autopsique

Correspondance :

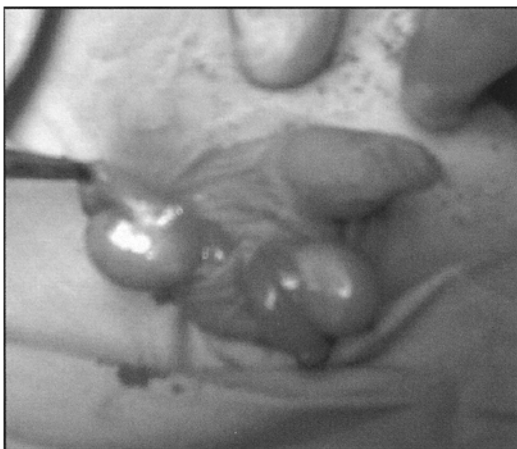Dr Mourad HADJ SLIMEN - Service d'Urologie, CHU Habib Bourguiba, 3029 Sfax, Tunisie - Tel 00 216 98 660 667 - Fax 00 216 74 243 427 - Email mourad.hadj-slimen@laposte.net



**Figure 1 : Vue per opératoire de l'ectopie testiculaire croisée montrant les 2 testicules du même côté avec fusion des canaux déférents à leurs parties distales.**



**Figure 2 : Vue per opératoire des 2 testicules et du sac herniaire avant fermeture.**



**Figure 3 : Vue per opératoire de la descente des 2 testicules à travers le canal inguinal droit avec croisement du testicule gauche par voie trans-septale.**

effectuée par son père 20 ans plus tôt [in 5]. Depuis, un peu plus cent cas ont été rapportés dans la littérature sous de multiples dénominations : ectopie testiculaire transverse, pseudo-duplication testiculaire, double testicule unilatéral, descente transversale aberrante du testicule, ou leurs équivalents en anglais : *crossed testicular ectopia*, et *transverse testicular ectopia*.

Plusieurs théories ont été avancées pour expliquer l'étiopathogénie embryologique de cette anomalie comme le développement commun des deux gonades à partir d'une même crête germinale (Berg 1905), une fusion anormale et précoce des canaux de Wolf qui favorise une descente des deux testicules dans la même voie (Gupta et Das 1960), une anomalie de développement du gubernaculum testis ou de l'anneau inguinal (Paltii 1965), ou enfin une fusion anormale entre l'épididyme et les canaux de Müller [5, 7, 11].

Le tableau clinique typique associe une hernie inguinale d'un côté et un testicule controlatéral non descendu et non palpable. L'âge moyen du diagnostic est de 2 à 4 ans, de très rares cas ont été diagnostiqués à un âge plus précoce ou au contraire à l'âge adulte dans le cadre d'une tumeur testiculaire. Le diagnostic est porté, le plus souvent, en per-opératoire au cours d'une cure d'hernie inguinale (41%) [6]. La découverte du testicule ectopique se fait de plus en plus en préopératoire par échographie, IRM pelvienne, angio-IRM, ou par laparoscopie diagnostique qui représente, actuellement, la technique de référence dans l'exploration des testicules non descendus non palpables [2-4, 10].

L'ectopie testiculaire croisée peut être associée dans 13 à 20% des cas à d'autres anomalies congénitales de l'appareil urogénital comme l'hypospadias, la transposition pénoscrotale, le kyste de la vésicule séminale, l'agénésie rénale, le rein en fer à cheval, le syndrome de jonction pyélo-urétérale, et surtout le syndrome de persistance des canaux ou de résidus müllériens, association la plus fréquente retrouvée dans 30 à 50% des cas [1, 5, 9]. L'association avec une fusion des deux déférents reste exceptionnelle, moins de 10 cas ont été rapportés dans la littérature [8]. Gauderer et al. [5] ont proposé une classification basée sur la présence ou non de telles anomalies (**Tableau 1**).

Notre cas clinique correspond à une ectopie testiculaire transverse de type 1 puisque l'exploration échographique et opératoire n'a pas montré de canaux de Müller rudimentaires ni d'anomalies urogénitales associées.

Le traitement a pour but d'abaisser les deux testicules et de les fixer séparément dans chaque hémiscrotum. Ceci permettrait de préserver la fertilité et de détecter à temps la survenue d'une dégénérescence maligne puisque 5% des enfants opérés ont un risque de développer une tumeur testiculaire, de types histologiques différents, parfois bilatérale.

L'abord se fait souvent par voie inguinale [4, 7]. Une exploration minutieuse doit être effectuée afin de détecter un autre testicule ectopique surnuméraire ou des anomalies congénitales associées, particulièrement des dérivés müllériens. La dissection doit être prudente afin de préserver une bonne vascularisation des gonades. Le positionnement du testicule

**Tableau 1 : Classification des ectopies testiculaires croisées [5].**

Type	Hernie inguinale associée	Persistance de résidus müllériens	Autres anomalies urogénitales	%
1	oui	non	non	40-50
2	oui	oui	non	30
3	oui	non	oui	20

dans l'hémiscrotum opposé peut se faire soit par voie transeptale, comme dans notre observation, si la longueur du cordon spermatique est adéquate, soit par translocation du testicule à travers le canal inguinal controlatéral.

L'abord laparoscopique transpéritonéal est une alternative intéressante de plus en plus utilisée à la fois dans un but diagnostique et thérapeutique. Elle a l'avantage de pouvoir abaisser des testicules avec des cordons courts [2, 4].

L'orchidectomie devrait être réservée aux cas où les testicules ectopiques ne peuvent pas être abaissés dans une position palpable, vu le risque de dégénérescence ultérieure, comme pour tout testicule non descendu [6].

Une surveillance postopératoire à long terme est recommandée en raison des risques d'agénésie testiculaire, d'infertilité, et de dégénérescence maligne [6, 11].

## V. CONCLUSION

**Les patients présentant une hernie inguinale avec cryptorchidie controlatérale doivent être considérés comme porteurs d'une ectopie testiculaire croisée. Une échographie pelvienne ou au mieux une IRM permettraient d'appuyer le diagnostic et de rechercher des anomalies urogénitales associées.**

**Un traitement conservateur doit être entrepris avec une place de plus en plus prépondérante à la laparoscopie. Un suivi à long terme est indiqué pour évaluer la fertilité de ces patients.**

## REFERENCES

1. AVOLIO L., BELVILLE C., BRAGHERI R. : Persistent müllerian duct syndrome with crossed testicular ectopia. *Urology*, 2003, 62 : 350.
2. BALAJI K.C., DIAMOND D.A. : Laparoscopic diagnosis and management of transverse testicular ectopia. *Urology*, 1995, 46 : 879-880.
3. CHEN K.C., CHU C.C., CHOU T.Y. : Transverse testicular ectopia : preoperative diagnosis by ultrasonography. *Pediatr. Surg. Int.*, 2000, 16 : 77-79.
4. EVANS K., DESAI A. : Total laparoscopic correction of transverse testicular ectopia. *J. Pediatr. Urol.*, 2008, 4 : 245-246.
5. GAUDERER M.W.L., GRISONI E.R., STELLATO T.A., PONSKY J.L., IZANT R.J. : Transverse testicular ectopia. *J. Pediatr. Surg.*, 1982, 17 : 43-47.
6. HUGHES D.T., CROITORU D.P. : Case report: crossed testicular ectopia. *J. Pediatr. Surg.*, 2007, 42 : 1620-1622.
7. JOUINI R., LEFI M., CHELLY S., GESMI M., BELGUITH M., NOURI A. : Ectopie testiculaire transverse. *Prog. Urol.*, 2002, 12 : 666-667.

8. KARAM I.M., AKKOCHE D.E., LEZAU Y.M.J.H., VERLHAC S., PONET M. : Ectopie testiculaire transverse avec déférent commun: à propos d'un cas. *Arch. Pediatr.*, 2008, 15 : 908.
9. KARNAK I., TANYEL F.C., AKCOREN Z., et al. : Transverse testicular ectopia with persistent müllerian duct syndrome. *J. Pediatr. Surg.*, 1997, 32 : 1362-1364.
10. LAM W.W., LE S.D., CHAN L., CHAN F.L., TAM P.K. : Transverse testicular ectopia detected by MR imaging and MR venography. *Pediatr. Radiol.*, 2002, 32 : 126-129.
11. LAPLACE C., KHOCHMAN I., LOUIS-FILS M.M., EBRAD P. : L'ectopie testiculaire transverse de l'enfant : à propos d'un cas. *Prog. Urol.*, 2007, 17 : 1385-1387.

*Manuscrit reçu : juillet 2008 ; accepté août 2008.*

## ABSTRACT

### Crossed testicular ectopia : a case report

Mourad HADJ SLIMEN, Hammadi FAKHFAKH, Mohamed GASSARA, Walid CHARFI, Atef BAHLOUL, Ali BAHLOUL, Mohamed Nabil MHIRI

Crossed testicular ectopia, also called transverse testicular ectopia, is an uncommon congenital anomaly in which both testes migrate through a single inguinal canal toward the same hemiscrotum. More than 100 cases have been reported in the literature. This rare syndrome is commonly associated with abnormalities of genitourinary development, especially inguinal hernia and defective Müllerian regression.

A conservative approach is recommended, now performed via laparoscopy. Long-term follow-up is required for assessment of fertility and early detection of testicular malignancy.

The authors report a new case of crossed testicular ectopia in a 4-year-old boy who presented with right inguinal hernia and impalpable left testis.

**Key words :** *crossed testicular ectopia, transverse testicular ectopia, testicular migration*