

Peut-on optimiser la congélation des spermatozoïdes testiculaires ? L'expérience du Centre Hospitalier de Poissy Saint-Germain

Bruno GUTHAUSER¹, Marc BAILLY², Martine ALBERT¹, Florence MERLET³,
Raoul LOMBROSO², Robert WAINER², Martine BERGERE¹, Jacqueline SELVA¹

1 Service de Biologie de la Reproduction et de Cytogénétique, 2 Service de Gynécologie-Obstétrique, Centre Hospitalier de Poissy-Saint Germain en Laye, et 3 Service de Biologie de la Reproduction, Hôpital Cochin, Paris

RESUME

Il n'existe pas de facteur prédictif fiable permettant de pronostiquer avec certitude la présence ou l'absence de spermatozoïdes testiculaires chez les hommes atteints d'azoospermie sécrétoire. La proportion de biopsies testiculaires négatives chez ces patients est élevée, et il est donc préférable de pas pratiquer de manière synchrone la biopsie testiculaire et le cycle d'ICSI. Nous présentons ici notre expérience concernant 74 biopsies testiculaires effectuées pour azoospermie sécrétoire, ayant donné lieu à 60 cycles d'ICSI (25 couples). Les résultats sont comparés à ceux obtenus lors de 81 cycles d'ICSI effectués avec du sperme testiculaire ou épидидymaire congelé lors d'indications excrétoires. Les spermatozoïdes sont congelés en petits volumes (micro-gouttes), ceci facilitant leur recherche après décongélation, et permettant d'augmenter le nombre de paillettes congelées. Il est alors possible de procéder à plusieurs cycles d'ICSI pour une même biopsie testiculaire, y compris lorsque le tissu testiculaire est très pauvre en spermatozoïdes. Les résultats obtenus sont comparable dans les deux groupes, avec un taux de grossesse clinique par transfert embryonnaire de 18 % dans les indications sécrétoires et de 26 % dans les indications excrétoires. La réalisation systématique de la biopsie testiculaire et du cycle d'ICSI de façon asynchrone préserve les chances de grossesse du couple quel que soit l'étiologie de l'azoospermie, et permet une meilleur gestion de la prise en charge des couples concernés.

Mots clés : azoospermie, congélation de spermatozoïdes, ICSI

I. INTRODUCTION

Depuis la première naissance publiée par Tournaye *et al.* [12] après ICSI avec spermatozoïdes extraits de tissus testiculaires, la prise en charge des azoospermies a rendu cette pratique assez courante dans certains centres d'Assistance Médicale à la Procréation. Dans un premier temps, le prélèvement testiculaire et l'ICSI ont été réalisés le plus souvent de façon synchrone, avec deux inconvénients, une forte proportion de prélèvements négatifs et des difficultés organisationnelles (disponibilité des blocs et des différents intervenants).

Une alternative à cette pratique est de dissocier dans le temps le prélèvement testiculaire et l'ICSI afin de pallier à ces difficultés, et surtout d'éviter ainsi un certain nombre de stimulations ovariennes inutiles, du fait de l'absence de spermatozoïdes. Toutefois, la congélation classique des spermatozoïdes d'origine testiculaire se révèle assez décevante, avec une recherche de spermatozoïdes utilisables pour l'ICSI après décongélation fréquemment difficile. Au centre hospitalier de Poissy Saint-Germain, nous avons pris en charge ces couples dès 1996, dans un premier temps les patients présentant une azoospermie excrétoire, et par la suite les indications sécrétoires. Nous avons d'emblée congelé les spermatozoïdes surnuméraires d'une tentative contemporaine de l'ICSI et les tests de décongélation se sont avérés positifs.

Correspondance :

Pr Jacqueline. Selva - Service de Biologie de la Reproduction et de Cytogénétique. Centre Hospitalier Poissy-St Germain en Laye, 10 rue du Champ Gaillard, BP 3082, 78303 Poissy Cedex, France - Tel 01.39.27.53.18 - Fax 01.39.27.44.25 - Email ampcyto-poissy@hotmail.com

Nous présentons ici la technique de congélation des spermatozoïdes en micro-gouttes que nous avons développée, et les résultats que nous avons obtenus à partir de 74 prélèvements testiculaires pour azoospermie excrétoire, toujours réalisés de façon asynchrone par rapport à la tentative d'ICSI, ainsi que l'issue des tentatives d'ICSI qui ont été réalisées.

II. MATERIEL ET METHODES

1. Population

Pour chaque patient, nous avons tout d'abord vérifié l'azoospermie totale sur au moins deux recueils de sperme (avec recherche de spermatozoïdes sur la totalité de l'éjaculat après centrifugation). Ceci a permis d'éviter un certain nombre de biopsies testiculaires puisque nous avons pu retrouver des spermatozoïdes chez 13% des hommes adressés pour bilan d'azoospermie, dont nous avons alors congelé les spermatozoïdes selon la même technique de micro-congélation. En plus du spermogramme de contrôle, le bilan d'inclusion comprenait : les sérologies (Syphilis, Hépatite B, HIV, Hépatite C), les marqueurs biochimiques séminaux et des dosages hormonaux plasmatiques (FSH, inhibine B, testostérone, LH). Un entretien génétique, une recherche de délétion de la région AZF, un caryotype, ainsi qu'un examen clinique avec appréciation des volumes testiculaires (Orchidomètre de Prader) étaient pratiqués. Tous les patients présentant une azoospermie étaient pris en charge, après évaluation et acceptation du risque génétique et chromosomique, quels que soient l'examen clinique et les résultats de l'exploration biologique de l'azoospermie. Les critères d'exclusion étaient exclusivement féminins : âge maternel (> 42 ans) et réserve ovarienne très altérée (FSH plasmatique > 15 UI/l).

2. Prélèvement chirurgical

L'anesthésie pratiquée a été soit loco-régionale (80%), soit générale (20%). La technique chirurgicale (TESE) utilisée a été la suivante : après ouverture cutanée sur 3-4 cm en face antérieure du scrotum, en commençant par le testicule le plus trophique, une première biopsie au bistouri est pratiquée dans la région polaire supérieure externe dans l'axe des canaux efférents afin de léser le moins possible l'ensemble des tubules. Quand la recherche des spermatozoïdes est négative, une biopsie plus large dans le grand axe du testicule est pratiquée vers le pôle inférieur tant sur la face externe que sur la face interne. En cas de négativité de l'ensemble de ces prélèvements, le deuxième testicule est exploré de la même façon, amenant ainsi à la biopsie de 4 fragments de 100 mg chacun en moyenne.

3. Recherche des spermatozoïdes

La totalité des fragments de biopsie est dilacérée stérilement au scalpel dans du milieu de culture (Ferticult, labo-

ratoire JCD, France), et les spermatozoïdes sont recherchés sous microscope inversé (Nikon Diaphot, grossissement x 400). Après reprise dans un volume d'environ 2 ml de Ferticult, les fragments dilacérés sont incubés quelques heures à 37°C sous 5 % de CO₂, avant réexamen. Dans les cas de recherche négative, la préparation est à nouveau incubée à 37°C sous 5 % de CO₂ jusqu'au lendemain pour un nouvel examen. Le surnageant contenant les spermatozoïdes et les cellules testiculaires est séparé du broyat testiculaire. Une petite fraction du prélèvement était réservée à l'examen anatomo-pathologique (permettant de préciser le degré et le niveau d'altération de la spermatogenèse), et si nécessaire, à l'étude cytogénétique (évaluation du risque chromosomique par FISH dans certains cas, Klinefelter, translocations, altérations très sévères de la spermatogenèse).

4. Congélation des spermatozoïdes

Après mélange volume à volume avec du Sperm Freeze (Laboratoire JCD, France), les spermatozoïdes sont congelés dans une micro goutte de 25 à 50 µl entourée de 2 bulles d'air et de milieu de culture, comme cela est pratiqué lors de la congélation des embryons (Figure 1). Cette technique dite de micro-congélation (en raison du petit volume concerné) permet la réalisation de plusieurs paillettes prêtes à l'emploi pour l'ICSI, et ce même dans les cas d'hypospermatogénèse très sévère. Dans les cas de tissu testiculaire très pauvre en spermatozoïdes, le nombre de spermatozoïdes congelés par paillette est ajusté par concentration des spermatozoïdes de telle sorte que l'on obtienne, si possible, environ un spermatozoïde par champ microscopique dans les conditions de l'ICSI (grossissement x 400). Le programme de congélation utilisé est celui que nous utilisons pour la congélation des spermatozoïdes éjaculés : -5°C par minute de 20°C à -8°C ; -10°C par minute de -8°C à -25°C ; -25°C par minute de -25°C à -140°C ; les paillettes sont ensuite immergées et stockées dans l'azote liquide.

5. Technique d'ICSI

La recherche des spermatozoïdes après décongélation est effectuée directement dans le milieu de congélation, sans traitement préalable (ni centrifugation, ni migration sur gradient de densité). Lorsque les spermatozoïdes sont immobiles, un test de vitalité est pratiqué (HOS test), par dilution du PVP (polyvinylpyrrolidone) à 10 % au demi dans de l'eau distillée stérile (technique comparable à celle décrite par

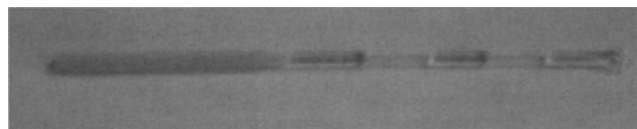


Figure 1 : Photographie d'une micro-paillette utilisée pour la congélation des spermatozoïdes dans un petit volume.

Sallam *et al.* [10]). Après rinçage du spermatozoïde choisi dans une goutte de PVP à 10 %, chaque ovocyte est injecté selon la technique décrite par Van Steirteghem *et al.* [15].

6. Analyse statistique

Le test du chi-2 a été utilisé pour comparer les taux de fécondation, les taux de grossesse, et les taux d'implantation. Les différences observées étaient considérées significatives si $p < 0,05$.

III. RESULTATS

1. Issue des prélèvements testiculaires

Pendant la période étudiée, 74 biopsies testiculaires ont été effectuées pour 74 patients présentant une azoospermie sécrétoire, et 37 prélèvements épидидymaire et/ou testiculaire pour 37 patients présentant une azoospermie excrétoire.

25 biopsies testiculaires (34 %) pratiquées pour azoospermie sécrétoire ont été positives. Les 37 prélèvements (épididymaire ou/et testiculaire) effectués pour azoospermie excrétoire ont tous été positifs.

2. Issue des ICSI

Les résultats des tentatives d'ICSI sont résumés dans le Tableau 1. Pour les azoospermies sécrétoires, 60 tentatives d'ICSI concernant 25 couples ont été réalisées. Une seule tentative a été réalisée pour 8 couples, deux tentatives pour 7 couples, trois tentatives pour 4 couples, quatre tentatives pour 4 couples, et cinq tentatives pour 2 couples. Nous avons obtenu un taux de fécondation (2 PN) de 53 % (218/412), et un taux de transfert embryonnaire par ponction de 92 % (55/60). En moyenne 2,16 embryons ont été transférés, et le taux d'implantation par embryon transféré était de 9,2 % (9/119), avec un taux de grossesse clinique par cycle d'ICSI de 18 % (11/60).

Pour les azoospermies excrétoires, 81 cycles d'ICSI ont été réalisés concernant 37 couples. Une seule tentative a été réalisée pour 13 couples, deux tentatives pour 12 couples, trois tentatives pour 7 couples, quatre tentatives pour 3 couples, cinq tentatives pour 1 couple, et six tentatives pour un dernier couple. Nous avons obtenu un taux de fécondation (2 PN) de 54 % (335/613), et un taux de transfert embryonnaire par ponction de 89 % (72/81).

Tableau 1 : Issue des ICSI selon le type d'azoospermie.

| | Azoospermie sécrétoire | Azoospermie obstructive | Test statistique |
|--|------------------------|-------------------------|------------------|
| Nombre de cycles d'ICSI | 60 | 81 | |
| Nombre de couples | 25 | 37 | |
| Age moyen féminin (\pm ET) | 31,8 \pm 3,8 | 31,3 \pm 4,3 | NS |
| % d'ovocytes matures | 78,5 (412/525) | 68,5 (613/895) | NS |
| Nombre d'ovocytes injectés (M II) | 412 | 613 | |
| % d'ovocytes fécondés | | | |
| 2 PN | 52,9 % (218) | 54,6 % (335) | NS |
| 3 PN | 1,2 % (5) | 2,3 % (14/613) | NS |
| Nombre moyen (\pm ET) d'embryon obtenu | 3,38 \pm 2,66 | 4,0 \pm 2,9 | |
| Nombre moyen (\pm ET) d'embryon transféré | 2,16 \pm 0,81 | 2,16 \pm 0,73 | NS |
| Cycles avec transfert embryonnaire | 55 | 72 | |
| Implantation embryonnaire (%) | 9,2 % (11/119) | 16 % (25/156) | NS |
| Grossesse clinique / cycle (%) | 18 % (11/60) | 26 % (21/81) | NS |
| unique | 11 | 18 | |
| gemellaire | 0 | 2 | |
| triple | 0 | 1 | |
| Nombre de fausses couches | 1 | 4 | |
| Nombre. d'accouchements | 9 | 14 | |
| Nombre de grossesses en cours | 1 | 3 | |
| Nombre d'enfants nés | 8 | 18 | |

NS : Non Significatif

ET : Ecart-type sur la moyenne

En moyenne, 2,16 embryons ont été transférés, nous avons obtenu un taux d'implantation par embryon transféré de 16 % (25/156), et un taux de grossesse clinique par cycle d'ICSI de 26 % (19/81). Au total, pour les indications sécrétoires, 8 bébés sont nés («singletons») et une grossesse est actuellement en cours. Dans les indications excrétoires, 18 bébés sont nés, dont 2 jumeaux et des triplés, et 3 grossesses sont en cours.

IV. DISCUSSION

Dans les cas d'azoospermie sécrétoire, la littérature rapporte au moins 50 % de biopsies testiculaires avec extraction des spermatozoïdes négatives [6, 8, 13]. Dans notre série, 65 % de biopsies testiculaires ont été négatives. Si les variations de pourcentages de positivité retrouvés dans la littérature semblent pouvoir s'expliquer par la technique de prélèvement (ponction à l'aiguille ou biopsie), le nombre et la localisation de biopsies, et l'importance de l'effectif étudié, le pourcentage assez élevé de prélèvements négatifs dans notre série pourrait être lié à l'absence de critère d'exclusion, et par conséquent à la prise en charge des cas les plus défavorables. Il existe des différences significatives entre les prélèvements positifs et négatifs en fonction des taux plasmatiques de FSH et d'inhibine B, et des volumes testiculaires ; toutefois aucun facteur prédictif absolu n'a pu être mis en évidence [1, 14]. Nous avons d'ailleurs rapporté une naissance avec des spermatozoïdes testiculaires chez un homme souffrant d'azoospermie sécrétoire et présentant une inhibine B plasmatique indétectable [5]. Ceci nous incite à proposer des prélèvements testiculaires à tous les patients présentant une azoospermie.

Le faible volume dans lequel sont congelés les spermatozoïdes (25 à 50 µl) facilite leur recherche après décongélation. De même, l'absence de lavage et de migration après décongélation rendue possible par l'utilisation d'un milieu clair (Sperm Freeze, JCD, France) limite la perte de spermatozoïdes. Le nombre de spermatozoïdes congelés permet, y compris dans la plupart des cas les plus défavorables (quelques dizaines de spermatozoïdes), la réalisation d'une ICSI avec décongélation d'une seule paillette. La congélation de plusieurs paillettes de spermatozoïdes permet d'éviter les reprises chirurgicales et ses possibles effets secondaires tel que, inflammations, hématomes, et calcifications [11].

Nous ne pratiquons plus de test de décongélation systématique, l'utilisation des micropaillettes ayant toujours été positive, excepté un seul cas pour lequel aucun spermatozoïde n'a été retrouvé après décongélation de toutes les paillettes : il s'agissait d'une biopsie testiculaire pour laquelle un seul spermatozoïde immobile avait été observé avant congélation.

Cette technique est une alternative assez simple à celle proposée par Walmsly *et al.* [16] qui proposaient de congeler les spermatozoïdes dans des zones pellucides d'ovocytes. Ce type de prise en charge évite le problème du vieillissement des ovocytes lorsque l'ICSI est contemporaine de la biopsie testiculaire et que la recherche des spermatozoïdes s'avère longue, plusieurs heures voire jusqu'à 24 heures d'incubation pouvant être nécessaires pour trouver des spermatozoïdes.

Cette programmation est de plus beaucoup mieux vécue par le couple puisque la biopsie testiculaire est considérée comme un élément diagnostique, pratiqué en dehors de tout acte thérapeutique sur la conjointe. Ceci permet d'éviter des stimulations ovariennes inutiles qui auraient dans notre série représenté 65 % des cas d'azoospermies sécrétoires.

Enfin, les chances de grossesse pour le couple sont conservées. Cependant, le taux d'implantation par embryon transféré (9,2 %) est sensiblement plus faible dans les azoospermies sécrétoires que dans les indications excrétoires (16%).

Cette différence est statistiquement non significative, mais c'est une tendance qui est retrouvée dans quelques études [3, 4, 7] et pose par ailleurs la question du potentiel de développement et/ou d'implantation des embryons obtenus lorsque la spermatogenèse est très altérée.

Il s'agit à notre connaissance de la première étude rapportant une prise en charge systématique de toutes les azoospermies avec congélation de spermatozoïdes testiculaires avant d'inclure le couple dans un protocole d'ICSI. Oates *et al.* [9], et Ben Yosef *et al.* [2] avaient chacun publié une série de biopsies testiculaires asynchrones à l'ICSI, qui ne concernait qu'une partie de leur activité.

V. CONCLUSION

En cas de biopsie testiculaire positive, la congélation en micro-gouttes facilite la technique d'ICSI, et permet de réaliser plusieurs cycles d'ICSI avec une seule biopsie testiculaire quelle que soit l'étiologie de l'azoospermie. La programmation asynchrone des prélèvements testiculaires et de l'ICSI permet de proposer la biopsie à tous les patients, y compris à ceux qui présentent un profil apparemment peu favorable, et permet d'éviter de nombreuses stimulations ovariennes inutiles. Enfin, elle permet une évaluation plus précise du risque chromosomique par analyse des cellules testiculaires dans certaines indications, et un conseil génétique adapté.

REFERENCES

1. BALLESCA J.L., BALASCH J., CALAFELL J.M. et al. : Serum inhibin B determination is predictive of successful testicular sperm extraction in men with non-obstructive azoospermia. *Hum. Reprod.*, 2000, 15 : 1734-1738.
2. BEN YOSEF D., YOGEV L., HAUSER R. et al. : Testicular sperm retrieval and cryopreservation prior to initiating ovarian stimulation as the first line approach in patients with non obstructive azoospermia. *Hum. Reprod.*, 1999, 14 : 1794-1801.
3. FAHMY I., MANSOUR R., ABOULGHAR M. et al. : Intracytoplasmic sperm injection using surgically retrieved epididymal and testicular spermatozoa in cases of obstructive and non-obstructive azoospermia. *Int. J. Androl.*, 1997, 20 : 37-44.
4. GHAZZAWI I.M., SARRAF M.G., TAHER M.R., KHALIFA F.A. : Comparison of the fertilizing capability of spermatozoa from ejaculates, epididymal aspirates and testicular biopsies using intracytoplasmic sperm injection. *Hum. Reprod.*, 1998, 13 : 348-352.
5. GUTHAUSER B., BAILLY M., BERGERE M., WAINER R., VILLE Y., SELVA J. : Successful pregnancy and delivery after testicular sperm extraction despite an undetectable concentration of serum inhibin B in a patient with non obstructive azoospermia. *Fertil. Steril.*, 2002, 76 : 1077-1078.
6. KAHRAMAN S., OZGUR S., ALATAS C. et al. : Fertility with testicular sperm extraction and intracytoplasmic sperm injection in non-obstructive azoospermic men. *Hum. Reprod.*, 1996, 11 : 756-760.
7. MANSOUR R.T., KAMAL A., FAHMY I., TAWAB N., SEROUR G.I., ABOULGHAR M.A. : Intracytoplasmic sperm injection in obstructive and non-obstructive azoospermia. *Hum. Reprod.*, 1997, 12 : 1974-1979.
8. MERCAN R., URMAN B., ALATAS C. et al. : Outcome of testicular sperm retrieval procedures in non-obstructive azoospermia : percutaneous aspiration versus open biopsy. *Hum. Reprod.*, 2000, 15 : 1548-1551.
9. OATES R.D., MULHALL J., BURGESS C., CUNNINGHAM D., CARSON R. : Fertilization and pregnancy using intentionally cryopreserved testicular tissue as the sperm source for intracytoplasmic sperm injection in 10 men with non obstructive azoospermia. *Hum. Reprod.*, 1997, 12 : 734-739.
10. SALLAM F., FARRAG A., AGAMEY A. et al. : The use of a modified hypo-osmotic swelling test for the selection of viable ejaculated and testicular immotile spermatozoa in ICSI. *Hum. Reprod.*, 2001, 16 : 272-276.
11. SCHEGEL P.N., SU L.M. : Physiological consequences of testicular sperm extraction. *Hum. Reprod.*, 12, 1997 : 1688-1692.
12. TOURNAYE H., CAMUS M., GOOSENS A. et al. : Recent concepts in the management of infertility because of non obstructive azoospermia. *Hum. Reprod.*, 1995, supplement 1 : 115-119.
13. TOURNAYE H., LIU J., NAGY P.Z., et al. : Correlation between testicular histology and outcome after intracytoplasmic sperm injection using testicular spermatozoa. *Hum. Reprod.*, 1996, 1 : 127-132.
14. TOURNAYE H., VERHEYEN G., NAGY P. et al : Are there any predictive factors for successful testicular sperm recovery in azoospermic patients ? *Hum. Reprod.*, 1997, 1 : 80-86.
15. VAN STEIRTEGHEM A., LIU J., JORIS H. et al. : Higher success rate by intracytoplasmic sperm injection than subzonal insemination. Report of a second series of 300 consecutive treatment cycles. *Hum. Reprod.*, 1993, 8 : 1055-1060.
16. WALMSLY R., COHEN J., FERRARA-CONGEDO T. et al. : The first births and ongoing pregnancies associated with sperm cryopreservation within evacuated egg zonae. *Hum. Reprod.*, 1998, 13, supplement 4 : 61-70.

ABSTRACT

Optimizing testicular spermatozoa freezing : Poissy hospital experience

Bruno GUTHAUSER, Marc BAILLY, Martine ALBERT, Florence MERLET, Raoul LOMBROSO, Robert WAINER, Martine BERGERE, Jacqueline SELVA.

50% or more of non-obstructive azoospermic men have no spermatozoa in their testicular tissue, and no non-invasive predictor of spermatogenesis is yet available. For this reason, we therefore performed all TESE (74 TESE for non-obstructive azoospermia and 37 TESE for obstructive azoospermia) prior to initiating ovarian stimulation. 34% (25/74) of TESE performed for non-obstructive azoospermia were successful. Spermatozoa were retrieved in 100% of cases of obstructive azoospermia. When TESE were positive, spermatozoa were frozen in 25-50 µl micro-droplets (several straws). 60 ICSI cycles (25 couples) were treated for non obstructive azoospermia. The clinical pregnancy rate per ICSI cycle was 18%, and the implantation rate per embryo transferred was 9.2%. 81 ICSI cycles (37 couples) were treated for obstructive azoospermia. The fertilization rate was 54%, and embryo transfer was performed in 89% (72/81) of cycles. The clinical pregnancy rate per embryo ICSI cycle was 26%, and the implantation rate per embryo transferred was 16%. This management of azoospermic patients, including TESE and multiple testicular tissue freezing in micro-droplets prior to ovarian stimulation, avoids ova pick-up cancellation and multiple TESE, as several ICSI can be performed after a single TESE. Our results show that this micro-technique for freezing testicular tissue is effective not only for obstructive azoospermia, but also for non-obstructive azoospermia when only very few spermatozoa can be extracted from the testis.

Key words : ICSI, frozen spermatozoa, non-obstructive azoospermia, "micro-droplet" testicular freezing