

# Cancer de la verge : son traitement opératoire depuis l'Antiquité à nos jours

Georges ANDROUTSOS

*Histoire de la Médecine, Faculté de Médecine, Université d'Ioannina, Grèce*

## RESUME

**Le cancer de la verge semble connu depuis l'Antiquité. Dans cet article est présenté l'historique de son traitement chirurgical qui constituait, avant l'apparition de la radiothérapie il y a un siècle, le seul moyen thérapeutique.**

**Mots clés :** cancer, pénis, chirurgie, histoire

## I. HISTORIQUE DU TRAITEMENT CHIRURGICAL

Le traitement chirurgical du cancer de la verge semble connu depuis l'antiquité. Le père de la chirurgie hindoue Susruta (V<sup>e</sup> siècle av. J.-C.) [54], préconisait l'excision des ulcères malins, ainsi que des lésions nécrotiques de la verge, celles-ci tirant leur origine d'une maladie connue sous le nom de «upadansa» qui a pu être une forme de gonorrhée très virulente ou une syphilis. Quoi qu'il en fût, il soulignait que la partie putréfiée de l'organe mâle devait être excisée et que le moignon devait être cautérisé par un instrument «jambvoshtha». Dans une autre forme d'«upadansa», on ouvrait les veines de la verge pour que le «sang contaminé» soit éliminé.

Hippocrate (460-377 av. J.-C.) connaissait bien la forme de l'urèthre, mais aucun de ses livres ne mentionne le cancer du pénis. Par contre, Aulus Cornelius Celsus, dit Celse, (42 av. J.-C. ; 38 apr. J.-C.) recommandait, selon le chirurgien allemand Johann-Friedrich Dieffenbach (1794-1847) [21], l'amputation du pénis en cas de carcinome de cet organe et préconisait la cautérisation pour le contrôle

de l'hémorragie. Dans ce contexte, il est plus probable que le mot «cancer» se rapporte plutôt à des lésions inflammatoires et ulcéreuses, pour le traitement desquelles il conseillait l'excision locale des parties putréfiées suivie d'une cautérisation.

Paul d'Égine (625-690) [44] faisait la distinction entre les excroissances (végétations) charnues bénignes et malignes du gland et du prépuce. En cas de malignité, il préconisait, après l'ablation de la tumeur, une cautérisation. Le chirurgien arabe Abulcasis (936-1013) [1] ainsi que le chirurgien flamand Jean Yperman (1292-1351) étaient du même avis.

Dès le XVI<sup>e</sup> siècle Fabrice d'Acquapendente (1537-1619) [22] et Ambroise Paré (1509-1590) [43], auraient pratiqué déjà des amputations de la verge [6]. Le chirurgien allemand Johannes Scultetus, dit Johann Schultes, (1595-1645) [51] rapporta une amputation pratiquée au début du XVI<sup>e</sup> siècle par un chirurgien de Florence; lui-même, en 1635, fit une opération de ce genre.

L'anatomopathologiste italien Giovanni-Battista Morgagni (1682-1771) [38], ayant assisté à l'intervention effectuée en 1761 par son compatriote Antonio-Maria Valsava (1666-1723) chez un malade atteint d'une tumeur cancéreuse qui englobait le gland et une grande partie de la verge, signala, entre autres, l'utilisation du feu rouge, préconisée déjà par Scultetus, pour la destruction des tumeurs et la pratique de la ligature proximale autour du pénis afin d'engendrer rapidement la mort de tous les tissus au-dessous de la ligature. Valsava craignait que l'amputation ne fût suivie par une rétraction du moignon de

Correspondance :

Pr Georges ANDROUTSOS : 1 rue Ipeirou, 10433 Athènes.  
Grèce - Fax 00.30.21.08.23.57.10 -  
Email paris48@otenet.gr

l'organe ou des artères coupées, mais tout alla bien et il ligatura les vaisseaux à l'aide d'une aiguille et du fil.

L'anatomiste néerlandais Frederik Ruysch (1638-1731) [48] condamna cette méthode comme étant très douloureuse, mais l'anatomiste allemand Lorenz Heister (1683-1758) [30], ainsi que l'anatomiste italien Antonio Benevoli, promurent cette technique afin d'éviter les hémorragies de l'amputation.

En Allemagne ce fut Doebel qui importa l'amputation du pénis au couteau vers la fin du XVII<sup>e</sup> siècle. Jusqu'alors les amputations avaient été pratiquées au bistouri [7].

La crainte des hémorragies fit découvrir à Ruysch le procédé de la ligature ; il donna en 1691 une relation de cette opération que lui-même avait pratiquée. Cette méthode, adoptée par les grands chirurgiens resta classique et ne commença à perdre du terrain que vers la fin du XVIII<sup>e</sup> siècle. Les dernières relations de ligature furent faites par Graefe et Binet [26].

L'amputation de la verge fut néanmoins réhabilitée en partie par Henri-François Le Dran (1685-1770) [34] en 1730. Celui-ci recommandait l'amputation suivie d'un sondage (par l'introduction d'un cathéter d'argent ou de plomb tout le long de l'urètre jusqu'au périnée) afin d'éviter la rétention post-opératoire. Ce procédé ne fut repris que timidement, car l'hémorragie, dont les dangers étaient volontiers exagérés par les partisans de la ligature, était le principal obstacle à la diffusion de la méthode sanglante.

John Warner [59] ne pratiquait l'amputation qu'après avoir placé un tourniquet à la racine de la verge, et le chirurgien italien Jean Pallucci (1719-1797) [41], proposait la compression des artères sur les branches du pubis.

A la fin du XVIII<sup>e</sup> siècle, les travaux du chirurgien anglais William Hey (1736-1819) et du chirurgien français Alexis Boyer (1757-1833) consacrent définitivement l'emploi du bistouri dans le traitement du cancer de la verge [12].

Depuis le début du XIX<sup>e</sup> siècle cette méthode est à peu près la seule en usage. Cependant, d'autres procédés étaient proposés : cautérisation à la pâte caustique de Vienne et au chlorure de zinc, soit au thermocautère, résultats publiés par Paul Herrier dans la *Gazette des Hôpitaux* en 1849 [11].

Toutefois, l'amputation à l'aide d'instrument tranchant dominait ; jusqu'en 1830, on s'était borné à la simple amputation. Le chirurgien français Jacques-Mathieu Delpech (1777-1832) faisait, en 1832, l'amputation totale au ras du pubis. Il incisait le scrotum sur la ligne médiane, reconstituait une poche latérale pour chaque testicule et abouchait l'urètre à la peau à la partie la plus déclive de la fente médio-scrotale. Il voulait ainsi rendre la miction plus facile et empêcher l'érythème produit par l'écoulement de l'urine (cité par Murphy [39]).

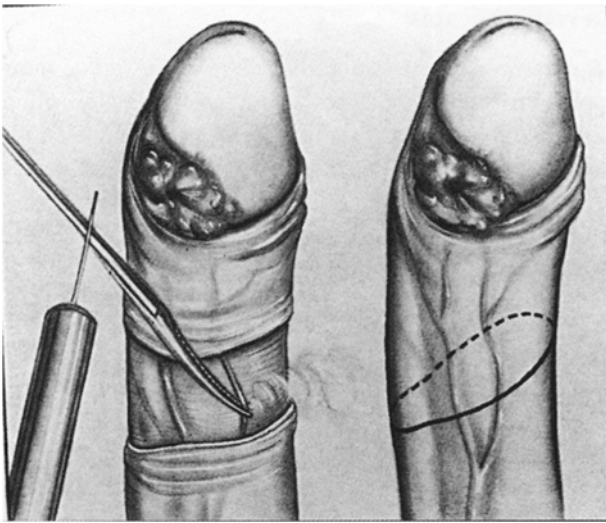
Le chirurgien allemand Albrecht-Theodor Middeldorpf (1824-1868) [37], fût le premier à recommander en 1854 l'amputation avec le couteau du galvanocautère, procédé employé en France seulement en 1860 par le chirurgien militaire Charles-Emmanuel Sédillot (1804-1883) (cité par Murphy [39]), puis par Auguste-Alphonse Amussat (1820-1878) [3, 4, 5], Alfred Velpeau (1795-1867) [57], Pierre Chassaignac (1804-1879) [15,16], Ulysse Trélat (1828-1890) [55], Victor Morel-Lavallée (1811-1865) [58] et Léopold Ollier (1830-1900) [40]. Les avantages étaient, d'après les auteurs qui avaient suivi cette méthode : absence d'hémorragie au moment de l'opération ou dans les jours qui suivaient, de rétention d'urine ou de pyohémie.

Des chirurgiens plus anciens effectuaient cette opération par un rapide coup de couteau ou, comme conseillait S. D. Gross [27], par un petit scalpel ou par un large bistouri.

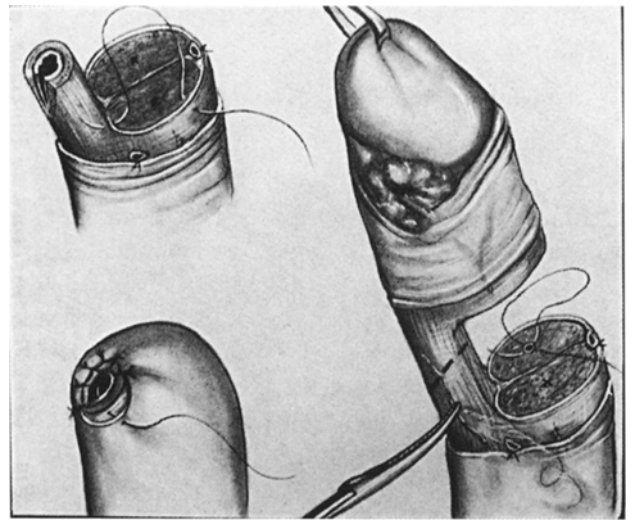
Quelques chirurgiens, comme J. Spence (1871) [53], ne recouvraient pas la plaie avec de la peau, alors que Philippe Ricord (1800-1889) (cité par Murphy [39]) incisait l'extrémité de l'urètre en quatre segments et les suturait sur la peau. J. Hilton utilisait les lambeaux pour recouvrir le moignon, et laissait l'urètre d'une longueur de plus d'un pouce, afin de le rapporter à travers un orifice jusqu'au lambeau (cité par Gross [27]). Par contre, la technique de la section du pénis par l'écraseur galvanique trouva un farouche opposant dans les propos de F. Treves (1853-1923) [56].

En 1878, Cabadé d'Agen [13] effectua une excision radicale de la verge, contenant les corps caverneux et spongieux, et amena l'urètre à la peau en créant une uréthrostomie périnéale. Cette opération fut perfectionnée par Pearce Gould [25].

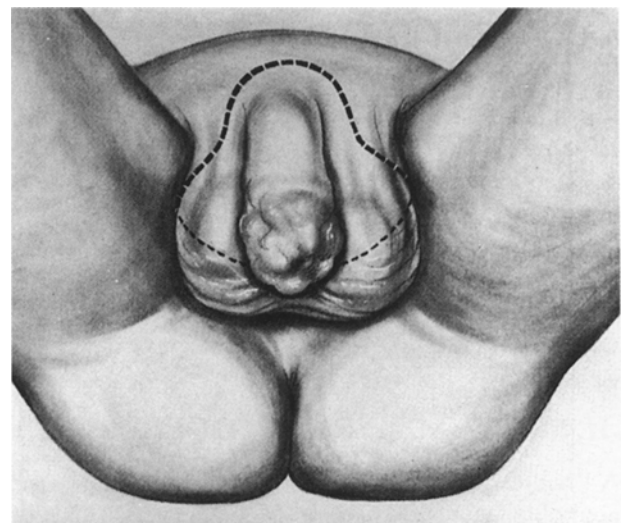
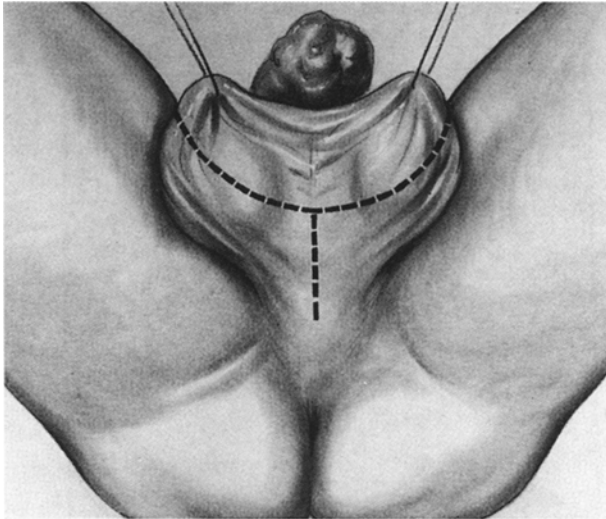
Vers 1886, Reginald Harisson [29], le baron Charles Heurteloup et Montaz de Grenoble ont l'idée de créer, dans la région bulbaire de l'urètre, en arrière de la cicatrice opératoire, une ouverture, évitant ainsi à la plaie d'être souillée par l'urine [46]. A côté de ces méthodes s'en place une plus radicale : l'émasculatation totale. Elle aurait été employée pour la première fois par le chirurgien écossais Thomas Annandale (1838-1907) [8], le 15 octobre 1873. Le chirurgien italien Ottavio Morisani (1830-1905) en pratiqua une en 1884 ; il en fera une autre plus tard en 1892. Le professeur Rubio de Madrid opère six cas d'émasculatation de 1884 à 1894 [47]. En 1886, Jackson Vincent, de Londres, et Mercanton, de Lausanne, publièrent deux bons résultats d'émasculatation [33]. En 1887, le chirurgien français Jules-Emile Péan (1830-1898) [45] fit une opération se rapprochant de l'émasculatation totale : il pratiqua, d'ailleurs au thermocautère une amputation totale avec castration unilatérale. Ce fut le chirurgien de Toulouse Jacques-Victor Chalot (1850-1903) [14], qui fit la première émasculatation totale en France en 1892. Suivi dans cette voie par les urologues français Joachim Albarran (1860-



**Figure 1 : Amputation partielle de la verge pour tumeur. Incision cutanée elliptique oblique en bas et en arrière taillée à 2 ou 3 cm de la tumeur.**



**Figure 2 : Ligature de la veine dorsale de la verge. Section des corps caverneux et ligature appuyée en X de chaque artère centrale. Hémostase des artères spongieuses. Coupe de l'urètre entouré de son corps spongieux à 1cm en aval de la coupe caverneuse. Coupe en sifflet aux dépens de la paroi inférieure. Fermeture de l'albuginée des corps caverneux. Fente de l'urètre sur 1 cm à son bord inférieur. Suture cutané-urétrale à points séparés de fil non résorbable.**



**Figures 3 et 4 : Tracé de l'incision cutanée respectant en partie la périphérie des bourses en vue de la fermeture.**

1912) [2], Félix Legueu (1863-1940) [35] et Emile Forgue (1860-1943) [23].

F. Pantaloni [42] publia, en 1898, trois cas opérés par lui et le chirurgien roumain Thomas Jonnesco (1860-1928) [32], trois cas également en 1901.

Serra, dans sa thèse de 1903 (Nancy), réunit une vingtaine d'observations. Depuis, l'émasculatation totale pratiquée un assez grand nombre de fois ne l'est plus aussi systématiquement à l'heure actuelle [24]. Le chirurgien allemand Hermann Küttner (1870-1932) a montré par ses recherches qu'il n'y a pas d'avantages à enlever les bourses et les testicules sains, la récurrence, après amputation du pénis cancéreux, ne survenant qu'au niveau des ganglions inguinaux et non dans les bourses ou sur les cordons spermatiques. C'était d'ailleurs la conclusion à laquelle avait abouti Legueu, ainsi qu'il le rapporta au Congrès International de Chirurgie en 1908 [36].

Ce n'est qu'en 1957 que Dean conclut que l'exérèse radicale du pénis ne présente pas d'avantages par rapport à l'amputation simple et que l'irradiation des métastases est moins efficace que la simple résection [52].

Sur la question de l'amputation du pénis, *The History of a glans penis regenerated after amputation* rapportée par James Jamieson de Kelso, en 1847, mérite d'être mentionnée. Après une uréthrite prolongée, un jeune homme développa une gangrène du prépuce et du gland et une sécrétion... Jamieson amputa le prépuce, le gland et une partie des corps caverneux, ce qui améliora rapidement la condition du malade.

Le moignon développa alors un *fungus* (= une excroissance en forme de champignon – fungoïde) qui continua à croître de manière constante à sa partie distale pendant deux semaines, jusqu'à ce qu'une nouvelle amputation fût envisagée. On remarqua alors que la peau avait commencé à se développer sur le fungus et reforma un gland bien formé et proportionné [31].

## II. MOYENS THÉRAPEUTIQUES ACTUELS

A l'heure actuelle, le traitement du cancer de la verge a pour objectif :

- 1) *de détruire localement la tumeur primitive* : par la chirurgie ou la curiethérapie ou l'association des deux ;
- 2) *le vrai problème carcinologique qui est celui de l'extension ganglionnaire* – ganglions inguinaux superficiels et profonds – uni ou bilatérale – car le taux d'envahissement ganglionnaire est de 30% tous stades confondus [49].

## 1. La radiothérapie

**a) La curiethérapie.** Les aiguilles de radium sont de moins en moins utilisées. On utilise surtout les aiguilles d'iridium 192, avec la mise en place sous anesthésie générale de plusieurs aiguilles d'Ir 192 encadrant la tumeur et solidarisées entre elles par des plaques de plexiglas, l'urètre étant cathétérisé par une sonde autostatique. Une dose de 7000 rads est délivrée en 6 jours [9].

**b) La radiothérapie transcutanée.** Elle est réalisée soit par télécobalt, soit par électrons à haute énergie (15 McV) sur la lésion (6000 rads en 6 semaines) ou sur les deux régions inguinales, et elle remonte suivant l'extension sur les axes iliaques [20].

La tolérance des tissus péniens à la radiothérapie est exceptionnellement bonne. Les complications sont : la sténose du méat urétral, bien contrôlée par les dilatations, et les ulcérations nécrotiques du gland qui sont de guérison lente par soins locaux (cicatrisants et désinfectants) [17].

La reprise évolutive de la lésion, qui peut s'observer dans les 18 premiers mois, justifie la chirurgie secondaire [28].

L'irradiation des creux inguinaux peut entraîner un lymphoedème des membres inférieurs, lourde séquelle pouvant conduire à l'impotence fonctionnelle et qui ne connaît pas de traitement. L'association radio-chirurgicale majeure considérablement ce risque [19].

## 2. La chirurgie

**a) La posthectomie.** Elle est systématique, elle permet les soins locaux, évite les surinfections et facilite la surveillance [18].

**b) Les amputations de la verge.**

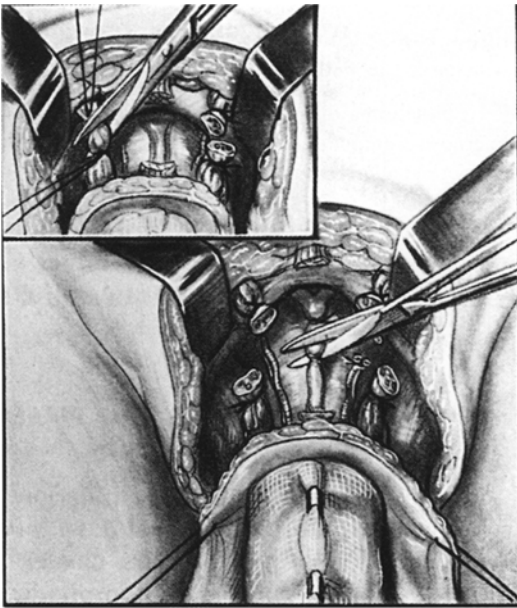
1) Amputation partielle : la section passe par les corps caverneux en arrière du gland, un examen extemporané précise que la coupe passe en territoire sain, la miction s'effectue par un néo-méat (Figures 1 à 4)..

2) Amputation totale : elle suppose une désinsertion des corps caverneux sur le pubis, la miction s'effectue par une uréthrostomie périnéale (Figures 5 à 8).

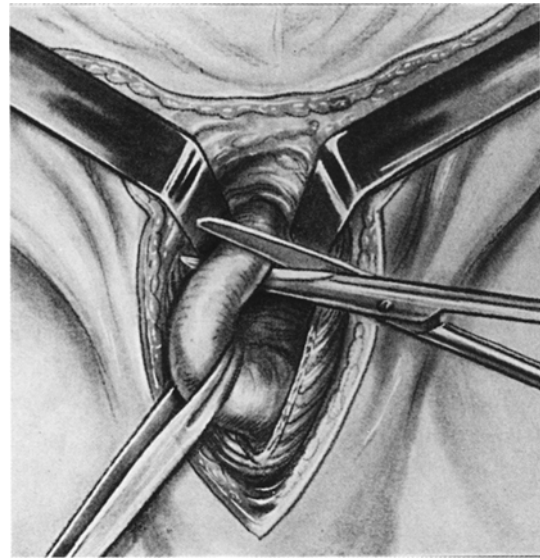
3) L'émasculatation : elle associe l'ablation des bourses et la castration bilatérale, elle impose également l'uréthrostomie périnéale [10] (Figure 9).

## 3. La chimiothérapie

Elle ne constitue actuellement qu'un traitement d'appoint. Le seul produit utilisé avec efficacité est la *Bléomycine Roger Bellon* [50].



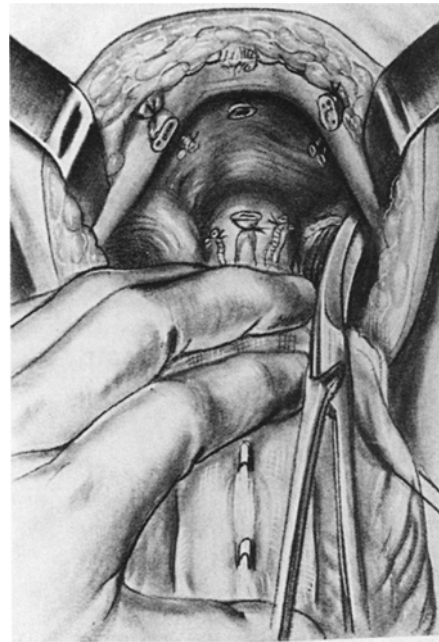**Figure 5 : Section du ligament suspenseur de la verge.**



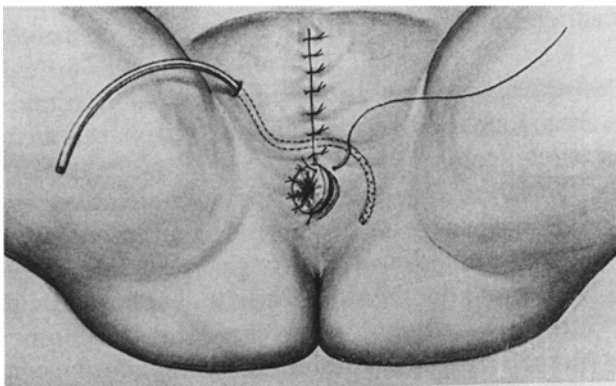
**Figure 7 : Désinsertion des corps caverneux.**



**Figure 6 : Section des deux cordons (en cartouche).  
Section entre ligatures des vaisseaux dorsaux de la verge.**



**Figure 8 : Dissection immédiate et section de l'urèthre en veillant à ce qu'il en reste une longueur suffisante pour une anastomose uréthro-cutanée sans aucune traction.**



**Figure 9 : Fermeture cutanée sur drainage aspiratif et confection de l'uréthrostomie périnéale.**

## RÉFÉRENCES

1. ABULCASSIS : *Chirurgica et ars medica*. Trans. Leclerc, Paris, 1861.
2. ALBARRAN J. : Quelques cas de résection de l'urèthre. *Rev. Chir.*, 1892, 12 : 436.
3. AMUSSAT A. : *Electricité comme agent de cautérisation des affections chirurgicales*. Baillière, Paris, 1854,
4. AMUSSAT A. : *Cautérisation après les opérations*. Baillière, Paris, 1870,
5. AMUSSAT A. : *Mémoires sur la galvanocaustique thermique*. Baillière, Paris, 1876.
6. ANDROUTSOS G. : Ambroise Paré andrologue. *Andrologie*, 2001, 11, 4 : 258-262.
7. ANDROUTSOS G., AYNAUD O. : Les pathologies de la verge à travers l'histoire. In : *Pathologie de la verge*. Olivier Aynaud et Jean-Michel Casanova eds. Masson, Paris, 1998, pp. 1-14.
8. ANNANDALE T. : Successful removal of the testicles, scrotum, penis and suprapubic skin for epithelial cancer. *Lancet*, London, 1874, 3 : 68-70.
9. BARNES R. : *Urology. Medical outline series*. Hans Huber Publishers, USA, 1974, pp. 164-166.
10. BLANDY J. : *Urology*. 2 vols. Blackwell scientific publications, London, 1976, pp. 1049-1072.
11. BOITEAU A. : *Essai sur le traitement opératoire du cancer de la verge*. Thèse, Faculté de Paris. Jouve & Cie, Paris, 1927, pp. 17-20.
12. BOYER A. : *Traité des maladies chirurgicales et des opérations qui leur conviennent*. Migneret, Paris, 11 vols, 1825.
13. CABADÉ d'AGEN : *Extirpation de la verge*. *Bull. Soc. Chir.*, Paris, 1878 , 4 : 500.
14. CHALOT J.V. : *Traité de chirurgie et de médecine opératoire*. Masson, Paris, 1898.
15. CHASSAIGNAC P. : *Traité clinique et pratique des opérations chirurgicales*. Paris, Migneret, 1875.
16. CHASSAIGNAC P. : *Hémostase par écrasement linéaire, traitement des plaies par occlusion*. Migneret, Paris, 1876.
17. CIBERT J. et al : *Abrégé d'urologie*. Masson & Cie, Paris, 1972, pp. 304-306.
18. CIBERT J., PERRIN J. : *Urologie Chirurgicale*. Flammarion, Paris, 1958, pp. 543-549.
19. COUVELAIRE R., CUKIER J. : *Nouveau traité de technique chirurgicale*. Masson & Cie, Paris, 1974, t. XV, pp. 808-812.
20. DENIS B. : *Guide de thérapeutique urologique*. Masson, Paris, 1983, pp. 152-155.
21. DIEFFENBACH J.F. : *Die operative Chirurgie*. F.A. Brockhaus, Leipzig, 1848.
22. FABRICIUS d'ACQUAPENDENTE : *Œuvres Chirurgicales*. Paris, 1658.
23. FORGUE E. : *Traité de thérapeutique chirurgicale*. Doin, Paris, 1892.
24. GATELLIER J. et al. : *Chirurgie de l'appareil urogénital de l'homme*. Masson & Cie, Paris, 1948, pp. 311-316.
25. GOULD P. : *Epithelioma of the penis affecting the glans and corpora cavernosa : amputation of the entire penis including crura : recovery : remarks*. *Lancet*, 1882, i : 821.
26. GROEFE et BINET : *Revue Médicale*. 1828, 12 : 26-28.
27. GROSS S.D. : *A system of Surgery*. Henry C. Lea, Philadelphia, 1882, vol. 2, p.545.
28. HARLIN H.C. : *Carcinoma of penis*. *J. Urol.*, 1952, 67 : 326-337.
29. HARRISON R. : *Lectures on the Surgical Disorders of the Urinary Organs*. Churchill, London, 1887.
30. HEISTER L. : *Institutions de Chirurgie*. Avignon, 1770.
31. JAMIESON J. : *The History of a Glans Penis regenerated after Amputation*. In *Medical Essays and Observations by a Society in Edinburgh*, 3rd ed. 1847, vol. 5. p. 386.
32. JONNESCO T. : *Émasculation avec évidement du pélvis et des régions inguinales pour cancer du pénis*. *Bulletins et Mém. de la Soc. de Chir. De Bucarest*, 14 janvier 1901, p. 200.
33. LE DENTU et DELBET : *Nouveau traité de chirurgie*. IX, 1900: 777-784.
34. LE DRAN H.-F. : *Traité des Opérations de Chirurgie*. Bruxelles, 1774.
35. LEGUEU F. : *Traité chirurgical d'urologie*. Alcan, Paris, 1921, t. II, p. 1338.
36. LENORMANT C. : *Sur le cancer de la verge*. *Presse méd.*, 1934, 42 : 723-726.
37. MIDDELDORPF A. : *Die Galvanokaustik*, Breslau, 1854.
38. MORGAGNI G. : *The Seats and Causes of Diseases*. Churchill, London, 1869.
39. MURPHY L. : *The History of urology*. Ch. Thomas, Springfield, Illinois, U.S.A. pp. 486-487.
40. OLLIER L. : *Étude critique de l'hypospadias et de son traitement...Greffes autoplastiques de M. le Prof. Ollier*. Ass. Typographique, Lyon, 1897.
41. PALLUCCI N.J. : *Nouvelles Remarques sur la Lithotomie*, Paris, 1750.
42. PANTALONI F. : *Trois cas d'émasculation totale pour cancer de la verge*. *Arch. Prov. De chirurgie*, 1898, XII, 3 : 124-127.
43. PARÉ A. : *Œuvres complètes. Remises en ordre et en français moderne par R.H. Guerrand et F. Bissy*. Union Latine d'Éditions, Paris, 4 vols, 1976, t. I, L. 8, p. 305.
44. PAUL D'ÉGINE : *Chirurgie*. Trans. Paul Briau, Paris, 1855.
45. PÉAN J.E. : *Diagnostic et traitement des tumeurs de l'abdomen et du bassin*. Migneret, Paris, 1890.
46. PONCET A. : *Enorme épithélioma sébacé du pénis*. *Lyon Médical*, 1904, 12 : 76-77.
47. RAUX : *De l'émasculation totale dans le cancer de la verge*. Thèse médicale de Bordeaux, 1913.
48. RUYSCHE F. : *Observationum anatomicochirurgicarum*. Centuria. Amsterdam, 1691.

49. SABADINI L. : Chirurgie de l'urèthre. Masson & Cie, Paris, 1949, pp. 359-372.
50. SCOTT R. et al : Urology illustrated. Churchill Livingstone, London, 1975, pp. 297-300.
51. SCULTETUS J. : Armamentarium chirurgicum, Ulm, 1653.
52. SMITH D. : General urology. Lange Medical Publications, Los Altos, California, 1972, pp. 292-94.
53. SPENCE J. : Lectures in Surgery. A. & C. Black, Edinburgh, 1871, vol. 2, p. 621.
54. SUSRUTA-SAMHITA : Trans. K.L. Bhisagtrna. 3 vols, Wilbur Press, Calcutta, 1907-1916.
55. TRÉLAT U. : Leçons de clinique chirurgicale. Doin, Paris, 1877.
56. TREVES F. : A Manual of Operative Surgery. Cassel, London, 1892, pp. 367-69.
57. VELPEAU A. : New elements of operative surgery . Trans. P.S. Townsend, London, 3 vols, 1851.
58. VILLA : Considérations générales sur l'épithélioma de la verge et son traitement chirurgical. Thèse médicale de Montpellier, 1901.
59. WARNER J. : Cases in surgery. Churchill Livingstone, London, 1850.

## ABSTRACT

### **The history of surgical treatment of carcinoma of the penis from Antiquity until the present day**

**Georges ANDROUTSOS**

**Carcinoma of the penis has been known since Antiquity. In this paper, the author presents the history of surgical treatment, which was the only treatment option prior to the development of radiotherapy a century ago.**

**Key-words:** *carcinoma, penis, surgery, history*