

Le Test Post Coïtal

Marie-Catherine LAVAUD

Laboratoire de Biologie de la Reproduction, Hôpital Edouard-Herriot, Lyon

RESUME

Le test post coïtal (TPC) ou test direct de HUHNER est une étape importante dans l'investigation d'une stérilité conjugale. Il apprécie le comportement des spermatozoïdes dans la glaire cervicale après un rapport sexuel.

C'est un test simple à réaliser mais il exige des conditions cliniques précises de réalisation.

Il doit apparaître en première ligne dans la batterie d'exploration fonctionnelle d'une stérilité afin d'éviter des indications thérapeutiques excessives et traumatisantes pour un couple.

Mots Clés : Mucus cervical - Test post coïtal.

RAPPELS PHYSIOLOGIQUES

En 1868, SIM [12] décrit une méthode d'examen de la glaire cervicale après rapport. Cette technique fut longtemps ignorée puis reprise et popularisée par HUHNER, quarante ans plus tard [8].

La migration des spermatozoïdes du vagin vers les trompes est conditionnée par leur passage à travers le mucus cervical. Ceci nécessite une bonne acceptabilité de ce dernier et une bonne mobilité des spermatozoïdes.

1. La glaire cervicale (GC)

Elle est sécrétée tout le long du cycle. Elle n'est perméable aux spermatozoïdes que

pendant un temps très limité dans le cycle, c'est-à-dire en période ovulatoire. Cette période de pénétrabilité varie d'une femme à l'autre et chez une même femme d'un cycle à l'autre.

Elle est sécrétée par les cryptes de l'endocol sous l'action des œstrogènes. C'est un hydrogel dont l'armature solide protéique ressemble à un "tricot" d'aspect variable selon l'imprégnation hormonale : les œstrogènes élargissent les mailles du tricot tandis que la progestérone les resserre [3].

La glaire cervicale ovulatoire est abondante, transparente, filante et optiquement vide. Après les règles ou en période postovulatoire, ses propriétés qualitatives et quantitatives s'altèrent. L'exocol s'ouvre en période ovulatoire et se ferme le reste du cycle. INSLER [9] et MOGHISSI [11] ont proposé des scores (de 10 à 12 ou de 0 à 15) afin d'apprécier objectivement les modifications cycliques de la glaire cervicale (Tableaux 1 et 2). Cependant le score d'INSLER ne tient pas compte de la viscosité et celui de MOGHISSI de l'ouverture du col. De plus la mesure du pH n'est pas retenu comme critère dans les deux cas. Pour notre part, nous n'utilisons pas ces scores, les qualitatifs nous paraissant plus évocateurs qu'une estimation chiffrée : la description d'une glaire cervicale abondante limpide filante est plus précise qu'un score à 8, information globale ne permettant pas d'apprécier l'importance d'un critère par rapport à un autre.

Tableau 1 : Score d'Insler (d'après Insler 1977 cité par Buvat J. et coll [2]).

Cotation	0	1	2	3
Ouverture du col	nulle	punctiforme	modérée	béante
Abondance	absente	minime	goutte	cascade
Filance	nulle	1-4cm	5-8cm	>8cm
Cristallisation	nulle	linéaire	ramifications de 1° ordre	ramifications de 2° ordre

Tableau 2 : Score de Moghissi [11].

Glaire cervicale	0	1	2	3
Quantité ml)	nulle	0,1	0,2	>0,3
Filance (cm)	0	1-4	5-8	>9
Cristallisation	0	atypique	ramifications de 2° ordre	ramifications de 3 ou 4ordre
Viscosité	++++	+++	++	+
Cellularité X 40	≥11	6-10	1-5	rares

2. Le sperme : est le second facteur intervenant dans le TPC. La concentration, la tératospermie et surtout la mobilité des spermatozoïdes influenceront le résultat de l'examen [6]. Le test post coïtal complète le spermogramme en ce qu'il renseigne sur la survie des spermatozoïdes dans le milieu physiologique.

LA TECHNIQUE

Le test post coïtal est un test subjectif, tout comme le spermogramme. Aussi, doit-il obéir à des conditions de réalisation rigoureuses [14].

1. Les conditions de l'examen

a) *Choix du jour du test :*

La date est fixée en fonction de la durée des cycles ou mieux sur l'étude des courbes thermiques des 2 cycles précédant le TPC : la sécrétion cervicale maximale se situant 2 ou 3 jours avant la montée thermique, en général, au jour le plus bas de la courbe. Pour un cycle de 28 jours, la patiente est convoquée au 13^e jour du cycle. Les femmes ayant des cycles irréguliers pourront être convoquées toutes les 48 heures jusqu'à

l'ovulation. il est préférable de ne prescrire aucun traitement pour réaliser le premier TPC chez une femme dont les cycles sont à peu près réguliers. Le médecin peut ainsi observer quasi-quotidiennement, le fonctionnement cervical et ses éventuelles anomalies au cours d'un cycle spontané.

En cas de cycles anarchiques, le TPC doit être réalisé sous traitement oestrogénique, les échecs successifs de ces tests étant fort mal vécus par la femme.

b) *La courbe thermique :*

La femme doit établir une courbe thermique pendant le cycle où est réalisé le test afin de savoir si ce dernier a été réalisé au moment adéquat.

c) *Choix de l'heure du rapport sexuel (RS) :*

Il est variable selon les auteurs : certains préconisent un délai court de 2 à 4 heures entre le RS et le TPC [13]. Nous avons opté pour une grande souplesse horaire (de 6 à 13 heures). Ce choix présente plusieurs avantages : liberté et confort pour le couple ; mise en évidence de perturbations de la survie des spermatozoïdes dans la glaire

cervicale, qui pourraient échapper en cas de délais courts.

Précisons également que la femme doit rester allongée 30 à 60 minutes après le rapport sexuel et ne doit pas faire de toilette vaginale avant le TPC.

d) L'abstinence sexuelle préalable au TPC d'environ 2 à 4 jours est conseillée par certains auteurs (5). Elle ne nous paraît pas nécessaire dans le souci d'alléger le caractère contraignant du TPC.

e) Lieu de réalisation du TPC : Le TPC étant un examen subjectif, il doit être réalisé :

- soit par un laboratoire spécialisé en Biologie de la Reproduction,
- soit par le gynécologue traitant le couple à condition qu'il ait une pratique régulière de ces tests et un matériel de prélèvements et d'observation adapté.

2. La réalisation du TPC

a) Le prélèvement doit être soigneux. Il débute par une appréciation clinique :

- de l'ouverture de l'orifice exocervical :
ponctiforme, béant, fermé ...
- de l'aspect de la glaire cervicale :
 - la quantité : faible, abondante, en cascade ...
 - la transparence.

Après nettoyage de l'exocol avec une compresse, deux prélèvements sont effectués :

- un prélèvement exocervical à l'aide

d'une pince languette. On mesure alors la filance entre les 2 branches de la pince, propriété essentielle de la glaire cervicale. En période préovulatoire, la filance est de 7 à 12 cm, voire plus. A noter que la filance de la glaire cervicale est toujours inférieure à celle de la glaire endocervicale.

- un prélèvement endocervical à l'aide d'une pipette Pasteur, une sonde urinaire adaptée à une seringue ou une spirette (Laboratoire CCD) ou mieux un aspiglaire (Laboratoire IMV) (Figure 1). Nous avons adopté l'aspiglaire car il présente différents avantages. Il est introduit dans l'endocol. La traction du piston est facile et permet un remplissage en une seule fois et en quelques secondes. Le traumatisme dans l'endocol est minime et les saignements provoqués sont rares. Il permet, en outre, de mesurer de façon objective la quantité de glaire cervicale puisqu'un centimètre de tube correspond à 55µl de glaire cervical.

Nous apprécions cliniquement la quantité de glaire cervicale de la façon suivante (Figure 2) :

2,5	cm de tube	=	+
5	cm	=	++
10	cm	=	+++
au delà de 15	cm	=	++++

Aucune bulle ne se forme du fait d'une pression d'aspiration constante.

Les 2 types de glaire cervicale, endo et exocervicale peuvent être prélevées dans le même aspiglaire mais non mélangées : la

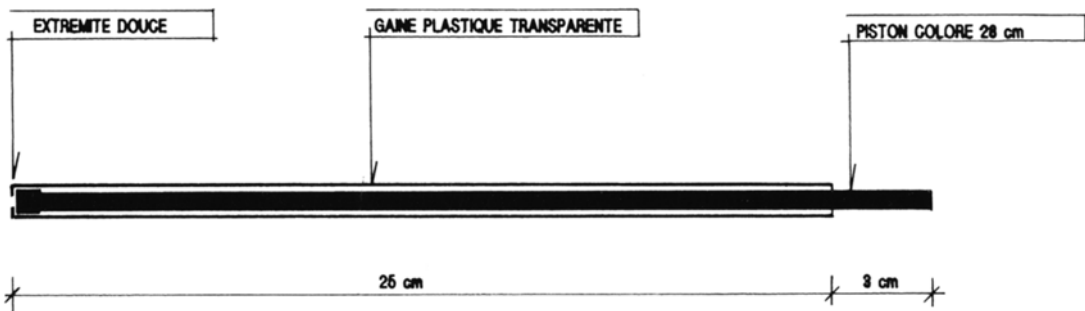


Figure 1 : Schéma d'un aspiglaire (d'après Jondet et Scholler [10]).

glairaire endocervicale est d'abord aspirée et se trouve près du piston tandis que la glairaire exocervicale se trouve vers l'ouverture de l'aspiglaire (Figure 3).

Une deuxième estimation de la filance est effectuée sur la glairaire endocervicale entre une lame de verre et l'aspiglaire ou entre lame et lamelle (Figure 4).

De même une mesure du pH peut-être effectuée sur la glairaire endocervicale (c'est un geste simple fréquemment oublié par le praticien, néanmoins fort utile). Le pH est légèrement basique en période ovulatoire compris entre 7 et 8,1 [4].

b) L'observation au microscope optique (MO) s'effectue immédiatement après avoir prélevé la GC.

La glairaire déposée sur la lame est recouverte par deux lamelles afin de ne pas mélanger glaires endo et exocervicale (Figure 5).

Si la glairaire cervicale n'a pas été prélevée par un aspiglaire, la glairaire exocervicale prélevée avec la pince languette sera récupérée sur une lame.

L'observation est réalisée au MO avec un objectif 40. On estime sur 10 champs de la glairaire exocervicale et 10 champs de la glairaire endocervicale :

- le nombre de spermatozoïdes par champ,
- le pourcentage de spermatozoïdes mobiles par champ,
- la qualité de leur mouvement : mobiles sur place ou en trajet direct (TD) ou hyperkinétiques, ou agglutinés,
- la présence éventuelle d'autres cellules : hématies, cellules inflammatoires, débris cellulaires, parasites, etc.

c) Après l'observation au MO, il est possible d'apprécier la cristallisation (1) : la lamelle est retirée. La glairaire cervicale est étalée sur la lame et laissée à l'air libre. Après dessiccation, la lame est observée à l'objectif 40 - les "feuilles de fougère" sont d'autant mieux dessinées que l'on approche de l'ovulation. Cette propriété de cristalliser à la dessiccation, non spécifique de la GC, et difficile à quantifier, ne nous paraît pas essentielle dans la réalisation du TPC, à l'encontre de la filance qui permet une excellente évaluation de la qualité de la glairaire cervicale.

RESULTATS ET LEUR INTERPRETATION

L'expression des résultats est très variable selon les auteurs [7]. L'important est que le laboratoire se fixe ses propres normes tout en restant réaliste.

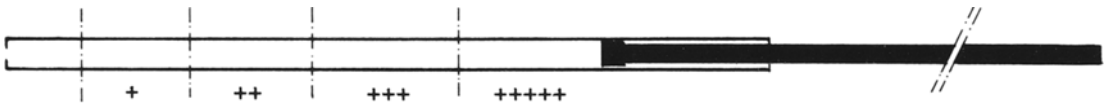


Figure 2 : Mesure quantitative de la glairaire cervicale dans l'aspiglaire.

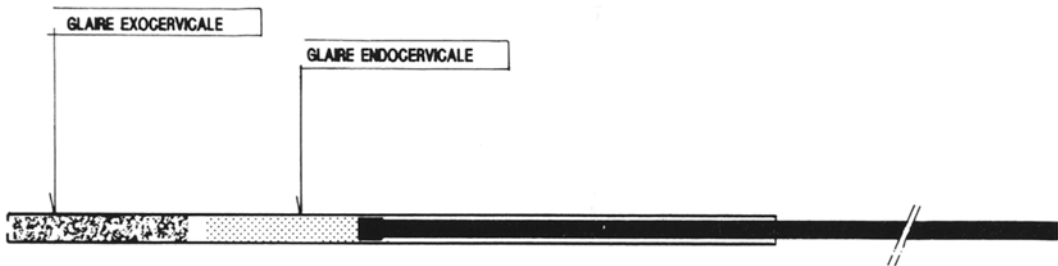


Figure 3 : Les deux types de glairaire cervicale dans l'aspiglaire [10].

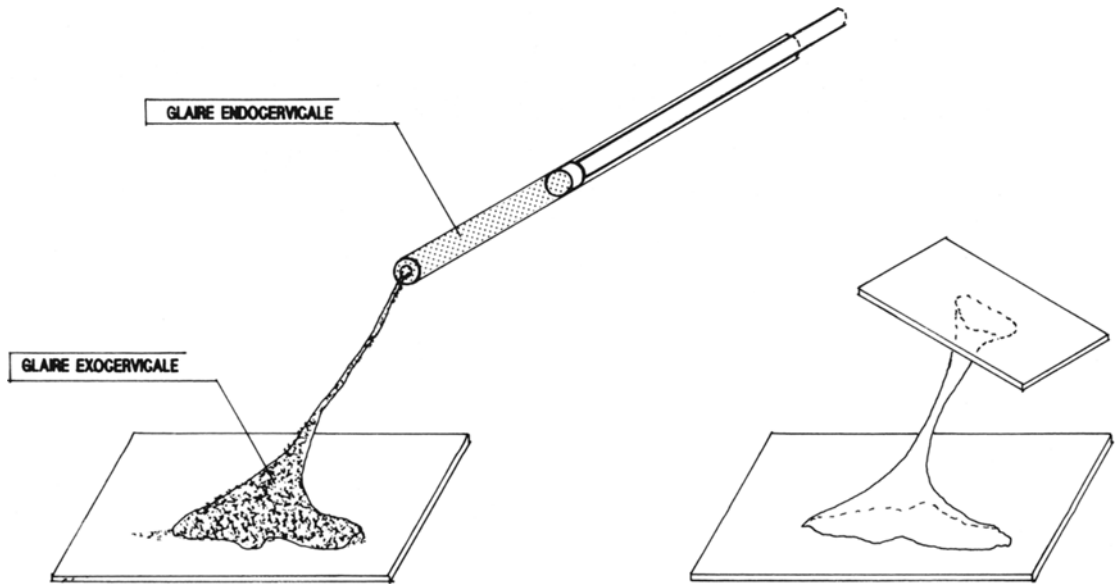


Figure 4 : Etude de la filance de la glaire cervicale.

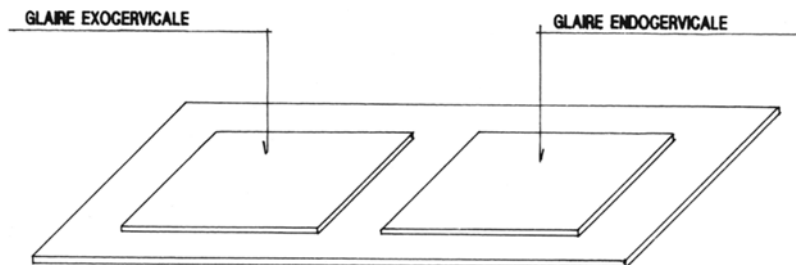


Figure 5 : Examen de la glaire cervicale entre lame et lamelles au M0.

a) Un TP est négatif si aucun spermatozoïde n'est retrouvé sur toute la lame,

b) Un TP est positif dès que un ou des spermatozoïdes sont observés ; ensuite nous utilisons des qualitatifs :

- positif bon : plus de 5 spermatozoïdes en TD par champ dans la glaire endocervicale,

- positif très bon, excellent, au delà de 20 TD,

- positif médiocre ou mauvais : moins de 5 TD par champ avec des déplacements lents difficiles ou alors tous mobiles sur place,

- positif légèrement insuffisant ou insuffisant : 1 à 4 spermatozoïdes par champ mais tous en TD.

Un point est à souligner : l'interprétation de l'observation se fait toujours sur la glaire endocervicale. La survie des spermatozoïdes est toujours meilleure dans la glaire endocervicale. L'observation de la glaire exocervicale est un complément nécessaire, elle permet de situer le niveau de l'obstacle, ou de suspecter une tératospermie importante. Les spermatozoïdes anormaux ne pouvant se faufiler dans les mailles du tricot, sont retrouvés en plus grande quantité dans la glaire exocervicale, sauf peut-être pour les microcéphales.

PLACE DE L'EXAMEN DANS LA STRATEGIE DU CLINICIEN

Le TPC est un test fonctionnel simple, inaugural d'un bilan de stérilité conjugale.

Cependant l'interprétation du résultat doit être prudente car il est lié à la compétence et la subjectivité du praticien. Elle sera toujours modulée par la survenue d'éléments existentiels et par l'étude de la courbe thermique du cycle où est pratiqué le TPC.

Un TPC n'a de valeur pronostique que s'il est bon : il permet d'éliminer des anomalies d'interaction glaire cervicale sperme. Mais il ne dispense pas d'un spermogramme.

Les tests défectueux ne doivent pas conduire à des conclusions hâtives tant les causes d'erreur techniques ou humaines sont nombreuses. Là, il faudra prendre le temps de l'expliquer au couple et de le rassurer. On répétera le TPC en instaurant rapidement un traitement (estrogène, broméline ...), les échecs répétitifs conduisant plus à l'émergence d'agressivité qu'à la survenue d'une grossesse !

Enfin, il peut arriver que les traitements améliorent la glaire cervicale mais que le TPC reste négatif ou déficient, malgré un bon sperme. Les tests de pénétration *in vitro* doivent alors être demandés.

COÛT DU TPC

Le TPC est coté K 10 soit 124 Frs.

CONCLUSION

Le TPC est un test fonctionnel difficile à quantifier et dont la fiabilité est controversée. Il ne fournit que des renseignements relatifs comme la plupart des explorations de la fertilité. Cependant, si l'on sait en reconnaître les limites, il reste un test d'orientation irremplaçable dans les premiers temps d'un bilan de stérilité d'un couple.

REFERENCES

- BERTHOU J., CHRETIEN F.C. : Conditions de formation des éléments cristallins dans le mucus cervical ovulatoire déshydraté. *Contracept. Fertil. Sex.* 1992, Vol 20, 12 : 1113-1122.
- BUVAT J., GUITTARD C., BUVAT-HERBAUT M., HERBAUT J.C. : Le facteur cervical dans la stérilité du couple. Editions techniques. *Encycl. Med. Chir. (PARIS FRANCE), Gynécologie*, 1990, 739 A20, 10 : 8p.
- CHRETIEN F.C. : La glaire cervicale. Propriétés chimiques et physiques Ultrastructure. *J. Gyn. Obst. Biol. Repr.* 1974, 3 : 711-744.
- CHRETIEN F.C. : Mucus et Sas Cervical In : La part de l'homme et la part de la femme dans la stérilité du couple. Société Française de Gynécologie. Masson Edit. Paris, 1987 : 137-148.
- EMPERAIRE J.C. : Le test post-coïtal et le test de pénétration. Leur signification dans un bilan de stérilité. *Gynécologie*. 1991, 42, 6 : 405-414.
- FENEUX D., JOUANNET P., MARMOR D. : Les asthénozoospermies - In : La part de l'homme et la part de la femme dans la stérilité du couple. Société Française de Gynécologie. Masson Edit. Paris, 1987 : 159-168.
- FRIBERG J. : Post coital testing in relation to circulating spermagglutinating antibodies in women. *Am. J. Obstet. Gynec.* 1981 : 139 : 587.
- HUHNER M. : The Huhner test as a diagnosis of sterility due to necrospermia. *J. Obstet. Gynec.* 1937 : 44, 334.
- INSLER V., MELMED J. : The cervical Score. *Int. J. Gynecol. Obstet.* 1982, 10 : 223-228.
- ONDET M., SCHOLLER R. : A simple device for collecting human cervical mucus. *Fertil. Steril.* 1980, 34 : 72-73.
- MOGHISSI K.S. : The cervix in Infertility. *Clinical Obstetrics and Gynecology*. 1979, 22, 1 : 27-42.
- SIMS J.M. : On the microscope, as an aid in the diagnosis and treatment from sterility. *Med. J.*, 1869, 8 : 393.

13. TAYMOR M.L., OVERSTREET J.W. : Some thoughts on the post-coital test. Fertil. Steril., 1988, 50 : 702-703.
14. WHO Laboratory manual for the examination of human semen and sperm-cervical mucus interaction (3^eedit) - OMS 1992 Cambridge University Press.

ABSTRACT

Post-Coital Test

Marie-Catherine LAVAUD

The post-coital test (PCT) is an important step in any investigation into a couple's fertility. It is a mean of appraising sperm/mucous interaction after intercourse.

It is a simple test but must be carried out under specific clinical conditions.

The stretchiness of endocervical mucus is the best characteristic by which to judge the quality of the mucus. The time-lag between intercourse and the test may vary and there is no need for 2 or 3 days of sexual abstinence prior to the test, which makes the PCT less of a constraint.

Like most fertility-related investigations, the information it provides is only relative. In terms of prognosis, it is important for the results to be good. However, it is an invaluable part of a couple's first-line test. This articles gives details of the conditions under which we carry out the test.

Key words : Cervical mucus - Post-coital test.